



REVISIÓN BIBLIOGRÁFICA

EL FIN DE LA REMOCIÓN COMPLETA DE LA LESIÓN CARIOSA EN DENTINA.
UN CAMBIO DE PARADIGMA.
THE END OF THE COMPLETE CARIES REMOVAL IN DENTINE. A PARADIGM SHIFT.

Lanata EJ ¹, Gudiño-Fernández S ²

1. PhD, MS. Ex Profesor titular, Facultad de Odontología, Universidad de Buenos Aires- Argentina.

2. MPH. Profesora catedrática, Facultad de Odontología, Universidad de Costa Rica.

Correspondencia: dsgudino@gmail.com, ejlanata@gmail.com

Volumen 9.
Número 3.
Septiembre - Diciembre 2020

Recibido: 15 junio 2020
Aceptado: 12 agosto 2020

RESUMEN

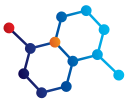
El presente artículo aborda los cambios recientes que por consenso se han propuesto en la cariólogía contemporánea en relación no solo con la terminología, sino también con el paradigma convencional del tratamiento clínico de las lesiones cariosas profundas en dentina, a la luz de la evidencia científica. Primero se analizan los cambios histopatológicos de la lesión dentinal, gold estandar (patrón de oro o de referencia) y después se revisan y se discuten las diferentes alternativas para su abordaje. Entre ellas están a) la remoción no selectiva (tradicional), b) la remoción parcial selectiva, c) la remoción escalonada o en dos sesiones o citas y d) la no remoción del tejido cariado. Finalmente, se concluye que el mejor protector pulpar es la propia dentina y que la técnica más recomendada es la remoción parcial. En lesiones dentinales superficiales o moderadas, la prioridad es brindar restauraciones que garanticen longevidad; mientras que para las lesiones profundas se prioriza, ante todo, preservar la vitalidad pulpar.

Palabras claves: caries dental, lesiones cariosas y su terminología, lesión cariosa en dentina, remoción de tejidos cariados, remoción completa o no selectiva de caries, remoción parcial o selectiva de dentina cariada, remoción escalonada o en dos citas de dentina cariada, no remoción de la lesión cariosa.

ABSTRACT

This article addresses the recent changes proposed by consensus in the contemporary cariology science, not only regarding to terminology but also related to the conventional paradigm of the clinical treatment of deep carious lesions in dentine, based on actual scientific evidence. The histopathological changes of dentinal lesion, the gold standard, are first analyzed and then the different choices for their approach are reviewed and discussed. These include a) non-selective removal (traditional), b) selective partial removal, c) stepwise or in two sessions or appointments removal and d) non removal of carious lesion. Finally, it is concluded that the best pulp protector is dentin itself, and the most recommended technique is the partial removal. In shallow or moderate lesions the priority is to provide restorations that guarantee longevity; while in deep lesions the priority is given to preserve pulp vitality.

Keywords: dental caries, carious lesions and its terminology, carious lesion in dentine, removal of carious tissues, nonselective or complete caries removal, selective or partial removal of carious dentine, stepwise removal of carious dentine, non-removal of carious lesion.



INTRODUCCIÓN

Hace más de 100 años, la caries dental era considerada una enfermedad infecciosa; se conocía poco acerca de su histopatología y los recursos disponibles para su diagnóstico y tratamiento eran muy limitados. Debido a ello, durante gran parte de la historia de la humanidad, el abordaje clínico de la odontología fue quirúrgico, involucrando fórceps o mediante el empleo de fresas que extirpaban los tejidos dentales afectados por las lesiones cariosas e inclusive, se recomendaba invadir los tejidos sanos por el principio de extensión por prevención, que tenía por objetivo llevar los márgenes de la restauración hasta sitios de menor vulnerabilidad para la enfermedad.

Hoy comprendemos que su etiología es multifactorial, lo que aunado a técnicas cada vez más conservadoras, menos invasivas y al tratamiento individualizado centrado en el paciente concebido como una unidad bio-psico-social, su colaboración y adhesión al tratamiento resultan vitales para lograr el éxito en el mantenimiento de la salud oral y en el control de la enfermedad. Colaboran también el advenimiento de los nuevos materiales bioactivos, el desarrollo de nuevos instrumentos para su diagnóstico y la odontología basada en la evidencia, que permiten realizar cambios fundamentales en el manejo de la enfermedad.^{1,2}

Cambios en la terminología

En publicaciones realizadas en 2016 y en 2020, el Grupo de Investigación en Cariología de la International Association for Dental Research (IADR) y The European Organisation for Caries Research (ORCA) propusieron estandarizar los términos más comúnmente utilizados en la cariología y en el manejo clínico de las lesiones cariosas. La caries dental fue definida como una enfermedad dinámica mediada por el biofilm, modulada por la dieta, de origen multifactorial y no transmisible, que resulta en la pérdida neta de minerales de los tejidos duros del diente y que está determinada por factores biológicos, psicosociales, comportamentales y ambientales.³ El término **caries dental** corresponde al nombre de la enfermedad y como consecuencia del proceso, se desarrolla la manifestación de la misma, denominada **lesión cariosa**; el término **manejo de la lesión cariosa** controla los signos y síntomas de la enfermedad a nivel del diente ⁴ mientras que el de **manejo de la caries dental** se refiere al control de la enfermedad a nivel paciente y a través de toda la vida del individuo. Pretende interferir con la pérdida mineral en sus diversos grados o estados, enfatizando que **la actividad** del biofilm se asocia con el desbalance entre remineralización y desmineralización y que el abordaje integral debe tomar como base la intervención sin invasión; más recientemente llamada Odontología de Mínima Intervención (Jo E. Frencken) que considera la promoción de la salud oral y medidas de prevención de caries dental primaria y secundaria; el diagnóstico temprano con la cuantificación de la condición de riesgo; remineralización de las lesiones cariosas en esmalte y dentina; métodos efectivos de remoción mecánica; intervenciones operatorias mínimamente invasivas y la reparación y el pulido, en vez del reemplazo de las restauraciones defectuosas. Otro cambio importante en la terminología es la utilización del término **tejidos contaminados** en vez de “infectados” (pues el término “infectado” lleva a la idea de la caries dental como una enfermedad contagiosa y transmisible) y el de **tejidos desmineralizados** para aquellos antes conocidos como “afectados”.^{4,5}

La lesión cariosa en el esmalte

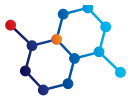
Existe suficiente evidencia procedente de evaluaciones clínicas complementadas con revisiones bibliográficas que demuestran que el tratamiento de las lesiones cariosas oclusales y/o proximales localizadas en el esmalte y aún aquellas lesiones que sobrepasan el límite amelo-dentinario alcanzando el tercio externo de la dentina no requieren de invasión; es decir, de fresado. Mediante el sellado terapéutico, las bacterias pierden su viabilidad y su número se reduce y con la aplicación de los materiales adecuados, los tejidos pueden ser remineralizados.⁶ En relación con las lesiones cariosas cavitadas circunscritas al esmalte, los tratamientos de intervención sin invasión y de mínima invasión están debidamente validados para promover la detención o el arresto mediante el empleo de técnicas que consideren esencialmente la preservación de los tejidos sanos. Por su parte, los retratamientos deben ser evitados o abolidos lo más pronto posible.^{7,8}

El proceso carioso en la dentina

Las investigaciones histopatológicas micro y ultraestructurales se han relacionado con la apariencia visual del tejido dental cariado y parámetros como la invasión bacteriana, el grado de desmineralización y la suavidad o la dureza de la dentina contribuyen a desarrollar una mejor comprensión del proceso de la enfermedad.⁹

En 1981 Silverstone y col.¹⁰ describieron la estructura de la lesión histológica en la dentina cariada antes de la cavitación del esmalte, cuando el frente de avance de la lesión ha alcanzado la unión amelo-dentinal como resultado del incremento en la permeabilidad del tejido adamantino, que permite el paso de los estímulos ácidos, químicos y enzimáticos que llegan hasta el tercio externo de la dentina. La progresión de la lesión cariosa resulta de la interacción fluctuante entre agresiones y reacciones de defensa pulpar, las que son de tres tipos: **1.** Mediante la formación de dentina tubular esclerótica, en el tejido dentinal propiamente dicho. **2.** La de dentina estimulada, reparativa o terciaria en la interfase pulpa/dentina. **3.** En el propio tejido pulpar, mediante reacciones inflamatorias (pulpitis). Se describieron entonces las siguientes zonas histopatológicas en la dentina cariada, en profundidad desde la zona más externa hacia el tejido pulpar: la zona del conducto necrótico (cuerpo de la lesión), con biofilm adherido con gran contenido de bacterias acidúricas y una zona contaminada con menor contenido bacteriano; a continuación se presenta una zona desmineralizada, que se caracteriza por la presencia de pocos microorganismos y escasos nutrientes, seguida por una zona translúcida o esclerótica, donde los cristales de apatita disueltos han sido recristalizados en una forma romboidea conocida como *whitlockita*¹¹; luego se encuentra una zona de dentina sana y finalmente, la zona de dentina terciaria, neoformada, reparadora, reaccional o estimulada, que varía en estructura y calidad según sea la severidad del estímulo, la irrigación pulpar, el tamaño y la longevidad de la lesión.

Las investigaciones de Ogawa y col.¹¹ en relación con la ultraestructura y la dureza de la capa translúcida de la dentina humana cariada fueron retomadas por el International Caries Consensus Cooperation (ICCC)⁹, considerando que la información clínica que se obtiene de la exploración táctil acerca de la dureza (definida como la capacidad de un material más duro de hacer una marca o raya en uno más suave) de la dentina es la mejor manera de determinar el grado de compromiso tisular. Así, se establecen cuatro tipos de durezas de la dentina: la **blanda** que es pegajo-



sa, puede estar húmeda y se deforma cuando un instrumento la presiona, pudiendo levantarse fácilmente; la **coriácea** (aspecto y tacto semejante al cuero) que no se deforma a la presión de un instrumento y puede ser retirada con relativa facilidad sin ejercer fuerza; la dentina **firme** que es resistente a la excavación manual y requiere de algo de presión sobre el instrumento para poder levantarla y después, la **dura** cuya consistencia significa la clásica de una dentina sana. Las cuatro fueron correlacionadas con las zonas histopatológicas antes descritas; así, la dentina de las zonas necrótica y subyacente contaminada es blanda, mientras que la de la zona desmineralizada posee pocos microorganismos, tiene una atmósfera anaerobia poco favorable para la multiplicación y metabolismo bacteriano y es coriácea. Por su parte, la zona profunda de la dentina translúcida se caracteriza por la desmineralización debida a la penetración ácida, pero es dentina firme y físicamente resistente a la excavación manual, mientras que la terciaria es dura y solo puede ser levantada con un instrumento cortante agudo o con una fresa.¹²

Antecedentes de la eliminación de la lesión cariosa profunda en dentina

El planteamiento del mejor abordaje clínico en el manejo de este tipo de lesión cariosa fue y continúa siendo uno de los principales objetivos de la operatoria dental. Tradicionalmente, en el período que podemos denominar de la **odontología invasiva**, ésta involucraba la remoción de todos los tejidos cariados mediante el empleo de fresas redondas de baja velocidad y/o cucharitas o excavadores que aseguraban la total eliminación de los tejidos enfermos. Su comprobación se efectuaba pasando “suave o gentilmente” un explorador en forma de hoz sobre la superficie de la dentina, hasta escuchar el llamado “grito dentinario”, que era una sensación táctil y auditiva a la vez; es decir, totalmente subjetiva. Como consecuencia, se invadía más de lo necesario y en algunas oportunidades, su resultado era la exposición pulpar innecesaria.

Posteriormente, en la década 1960/70 surgió el **concepto de la eliminación selectiva de la dentina infectada** (actualmente conocida como **contaminada**) mediante el uso de **detectores colorimétricos**, que pretendían minimizar la remoción de la dentina, maximizar la conservación de tejidos sanos y proteger la vitalidad pulpar. Este método considera que la caries en dentina tiene dos capas: la externa, que está descalcificada e infectada por bacterias, por lo que no puede ser remineralizada y debe ser removida; mientras que la capa interna está parcialmente desmineralizada pero no contaminada, por lo que puede remineralizarse y debe ser preservada. En buena teoría el detector colorimétrico hace una clara distinción entre ambas capas, tiñendo solo la dentina necrótica e infectada y para distinguir una de la otra se puede utilizar la fucsina básica¹³ o el rojo ácido al 1% en propilenglicol propuesto posteriormente por Takao Fusayama.¹⁴ El líquido se coloca en la cavidad, se deja actuar unos segundos, se lava y se seca; luego se elimina la dentina que se colorea hasta quitarla totalmente. Si se considera necesario, se pone el colorante nuevamente, hasta lograr el objetivo buscado. Sin embargo, algunos autores consideran que ocurre lo contrario a lo que se pretende, porque en la búsqueda de quitar toda la dentina que se colorea, se la elimina en exceso, pudiendo provocarse exposiciones pulpares innecesarias.^{15, 16} Es importante señalar que bajo ninguna circunstancia debe ser empleado como indicador único

para el diagnóstico.^{17,18} Además, en la búsqueda de eliminar la dentina infectada, se puede quitar innecesariamente la que tiñe la unión amelodentinaria, lo que también constituye un error¹⁹. Esto también tiene alguna subjetividad pues: ¿Hasta qué punto de coloración se debe eliminar la dentina infectada? Si el fondo carioso está teñido de color rosado pálido: ¿Se debe eliminar?

Estado actual

Como premisa debe considerarse que el tratamiento de las lesiones cariosas dentinales debe ser replanteado ya que la enfermedad caries dental es biofilm y azúcar dependiente. Por ello, la prevención de la aparición de nuevas lesiones, así como el manejo de las existentes, debe centrarse en su control integral, en vez de enfocarse solo en la remoción del tejido cariado y su posterior restauración.

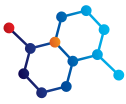
Entonces se entiende por **manejo o control de caries** todas las acciones que se toman para interferir con la pérdida mineral en todas las etapas de la enfermedad, que incluye tratamientos quirúrgicos y no quirúrgicos.²⁰

Para las lesiones preexistentes, los principios para la remoción del tejido cariado se sustentan en: **a)** Inactivar y/o controlar el proceso de la enfermedad. **b)** Conservar los tejidos dentales sanos y los que pueden ser remineralizables. **c)** Prevenir el inicio del ciclo re-restauración. **d)** Mantener la pieza dental sana y con óptima salud pulpar de por vida⁹ y los autores del presente artículo adicionan: **e)** maximizar la longevidad de restauraciones, respetando fundamentalmente los protocolos, utilizando un correcto aislamiento del campo operatorio y siguiendo atentamente el paso por paso de las indicaciones acerca de la colocación del sistema adhesivo y del material de restauración. **f)** El abordaje de las decisiones restaurativas debe seguir un camino racional que responda, en primer lugar a la siguiente pregunta: ¿Necesito intervenir de manera invasiva colocando una restauración o puedo remineralizar?

En 2020 el Grupo de Investigación en Cariología de la International Association for Dental Research (IADR) y The European Organisation for Caries Research (ORCA)²¹, definieron el término **tratamiento operatorio o restaurativo** como una intervención en la que se coloca una restauración para el control de la caries, ayudar a controlar el biofilm y restaurar la forma, función y la estética de la pieza dental. Por su parte, **remoción de caries** fue definida como: “remoción de tejidos cariados con el uso de fresas, instrumentos manuales u otras técnicas”⁹.

Para las lesiones más avanzadas en las que el manejo quirúrgico (fresas y/o instrumentos de mano) está indicado, las intervenciones restaurativas resultan inevitables, entonces: ¿Hasta dónde o hasta qué profundidad se debe eliminar la dentina dañada por el proceso carioso? Para tal efecto, se pueden describir cuatro tipos de procedimientos o técnicas propuestas por consenso y en la cual se basan todos los trabajos de investigación sobre el tema:^{4, 7, 21}

1) Remoción no selectiva hasta dentina dura: tiene más de cien años; también conocida como excavación o remoción completa de caries, en la que se extrae cualquier tejido considerado cariado en toda la cavidad (periferia y piso pulpar), inclusive la



dentina desmineralizada. Esto se considera sobre-tratamiento y por ello, no se recomienda.

2) Remoción parcial selectiva: La remoción parcial de la dentina cariada tiene por fundamento promover la remineralización y generar dentina reparativa, en particular en lesiones cariosas cercanas a la pulpa. Consiste en la eliminación del tejido dentinal enfermo, preferentemente con excavadores o cucharillas, ya que a diferencia del empleo de métodos rotatorios, permiten controlar mejor el exceso de remoción; sobre todo en este momento histórico debido al Covid 19, en el que disminuir drásticamente la generación de aerosoles es una prioridad. Puede ser de dos tipos: **a.** En lesiones dentinales poco profundas o moderadas, en las que la lesión no sobrepasa el tercio externo de la dentina y no hay riesgo de exposición pulpar, la periferia de la cavidad debe ser excavada hasta dentina dura, mientras que en la pared pulpar, **hasta dentina firme o hasta dentina coriácea.** **b.** En lesiones profundas en las que la lesión alcanza el tercio interno de la dentina o en aquellas con riesgo de exposición pulpar: en las paredes periféricas hasta llegar a dentina firme, seguida por **remoción parcial de dentina blanda** de la pared pulpar. El tejido cariado remanente cumple con el propósito de evitar la exposición pulpar y de evitar someter a la pulpa a un stress innecesario. Luego se procede a colocar la restauración.

3) Remoción escalonada o gradual: esta técnica incluye dos intervenciones: en la primera cita se realiza la remoción selectiva de la dentina blanda y la colocación de una restauración temporaria (ej. Ionómero vítreo) con el objetivo de permitir la generación de dentina reparativa o terciaria antes de la remoción final de la dentina cariada. En una segunda cita -entre 6 a 12 meses después- se continúa con la remoción, hasta llegar a dentina firme y se procede a colocar la restauración. Los inconvenientes de esta técnica son: que requiere dos citas, lo que incrementa costos operativos; además demanda la colocación de un material intermedio que evite la contaminación por filtración marginal, siendo por lo tanto de elección el ionómero vítreo, el que en una segunda cita debe ser retirado en su totalidad. Esto es dificultoso por la adhesión del material a la dentina y al esmalte que puede provocar la eliminación de tejidos sanos y la sobre-extensión de la restauración. Además, es probable que el paciente no concorra a la segunda cita.

4) Sin remoción de la lesión: no se procede a su eliminación, realizando la restauración directamente sobre la lesión cariada.

DISCUSIÓN

A continuación se analizan los métodos descritos, comparando a) la remoción parcial selectiva con b) en dos citas o pasos, con c) remoción total hasta dentina dura, acorde con la información científica disponible.

Los trabajos publicados en estudios clínicos y revisiones bibliográficas demuestran que detener el progreso de la lesión primaria en la dentina es una realidad con estos métodos y que se puede lograr empleando previamente o no, una capa o liner de hidróxido de calcio o un ionómero vítreo. Como en toda técnica, se debe colocar un sistema adhesivo previo al material de restauración. En conclusión, gracias a la adhesión y al sellado periférico, este método se constituye en un material cariostático *per se*, pues

las bacterias pierden su viabilidad y número.²² Se obtiene como resultado que no hay evidencia en signos y síntomas de muerte pulpar y que el riesgo de fallas en las restauraciones o fracturas dentarias es bajo.²³ También hay evidencia de que la eliminación parcial en uno o dos tiempos da como resultado menores exposiciones pulpares en lesiones asintomáticas.^{24,25}

Debe destacarse que la remoción parcial de la dentina cariada está avalada por estudios clínicos realizados mediante controles clínicos y/o radiográficos, con evaluaciones controladas por períodos comprendidos entre los 18 meses y los 10 años²⁶⁻³¹ y por revisiones bibliográficas.³²⁻³⁵ Cuando se efectúa la eliminación de la dentina cariada en forma parcial y se compara con la técnica de remoción total hasta dentina dura, los estudios clínicos realizados con controles microbiológicos dan como resultado bajos niveles de infección.³⁶

Por su parte, la eliminación en una etapa comparada con la de dos etapas o citas reduce el riesgo de fallas. Otros factores como la cantidad de superficies involucradas pueden influir en el número de fracasos.³⁷ Si bien la evidencia científica disponible es insuficiente, si es necesario re-entrar y volver a excavar, algunos estudios reportan que no hay consecuencias adversas en caso de re-ingreso.³⁸ Tampoco hay suficiente evidencia acerca de signos y síntomas o muerte pulpar con ninguno de los dos métodos, ya sea por excavación parcial o total de tejidos cariados.^{39,40}

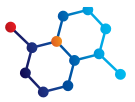En relación con la técnica de dos citas, estudios clínicos controlados entre uno y cinco años y revisiones bibliográficas avalan su empleo en lesiones extremadamente profundas, pues disminuye el riesgo de exposición pulpar^{40,41}. Algunos sugieren colocar un liner de hidróxido de calcio o aplicar ozono por sus características antimicrobianas, reduciendo la cantidad de bacterias mediante el cambio del medio ambiente cariogénico, promoviendo la remineralización de la dentina, con lo cual la lesión se detiene o se arresta.^{42,43} La dentina blanda amarillenta desmineralizada se torna dura y oscura y seca, permitiendo que en una segunda sesión sea removida fácilmente^{44,45}.

CONCLUSIONES

Estudios clínicos y revisiones bibliográficas avalan el empleo de las técnicas de remoción parcial en una o dos sesiones,^{46,47} pero por las razones antes explicadas se prefiere el empleo de la técnica en una sola sesión.³¹ Actualmente la eliminación de lesiones profundas en dentina supone remover solo lo necesario para crear un medio ambiente favorable que permita promover el arresto o la detención de las lesiones y controlar la contaminación causada por las bacterias, en el que tanto los tejidos desmineralizados, así como los contaminados cercanos a la pulpa no deben ser removidos, pues se pone en riesgo la vitalidad pulpar^{1,9,48-50}. Futuros estudios clínicos permitirán confirmar o modificar estas recomendaciones.

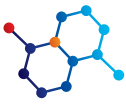
*Ningún profesional debe ser prisionero de un método, de un material, de una técnica. Solo debemos ser prisioneros de la responsabilidad, de la veracidad y del deseo de ser útiles a nuestros semejantes*⁵¹.

Agradecemos algunos aportes del Dr. Ken Noborikawa.



REFERENCIAS

- Gudiño S. & Lanata E., 2015: De Black a la Cariología Contemporánea: Aprendiendo a mirar las mismas lesiones pero desde una nueva perspectiva.-ODOVTOS-Int. J. Dental Sc., 17-3: 10-14. ODOVTOS-Int. J. Dent. Sc. I No.17-3: 10-14, 2015. ISSN: 1659-1046.
- Innes NPT, Chu CH, Fontana M, et al. Innes NPT, Chu CH, Fontana M, et al. A Century of Change towards Prevention and Minimal Intervention in Cariology. J Dent Res. 2019;98(6):617. doi:10.1177/0022034519837252.
- Machiulskiene V, Campus G, Carvalho JC, et al. Terminology of Dental Caries and Dental Caries Management: Consensus Report of a Workshop Organized by ORCA and Cariology Research Group of IADR. Caries Res. 2020;54(1):714. doi:10.1159/000503309.
- Innes NP, Frencken JE, Bjørndal L, et al. Managing Carious Lesions: Consensus Recommendations on Terminology. Adv Dent Res. 2016;28(2):49-57. doi:10.1177/0022034516639276.
- Schwendicke F, Frencken JE, Bjørndal L, et al. Managing Carious Lesions: Consensus Recommendations on Carious Tissue Removal. Adv Dent Res. 2016;28(2):58-67. doi:10.1177/0022034516639271.
- Gudiño S y Henostroza G. Los sellantes en la prevención e interceptación de las lesiones cariosas. En Adhesión en Odontología Restauradora. Ripano Editorial Médica 2010, Madrid, España: 1-43.
- Banerjee A, Frencken JE, Schwendicke F, Innes NPT. Contemporary operative caries management: consensus recommendations on minimally invasive caries removal. Br Dent J. 2017;223(3):215-222. doi:10.1038/sj.bdj.2017.672
- Urquhart O, Tampi MP, Pilcher L, et al. Nonrestorative Treatments for Caries: Systematic Review and Network Meta-analysis. J Dent Res. 2019; 98(1):14-26. doi:10.1177/0022034518800014.
- Schwendicke F, Frencken JE, Bjørndal L, et al. Managing Carious Lesions: Consensus Recommendations on Carious Tissue Removal. Adv Dent Res. 2016; 28(2):58-67. doi:10.1177/0022034516639271.
- Silvertone LM, Johnson NW, Hardie JM, Williams RAD (1981). Dental Caries, aetiology, pathology and Prevention. The Macmillan Press Ltd, London, England: 162-186.
- Ogawa K, Yamashita Y, Ichijo T, Fusayama T. The ultrastructure and hardness of the transparent layer of human carious dentin. J Dent Res. 1983;62(1):7-10. doi:10.1177/00220345830620011701.
- Basso ML. Updated concepts in cariology. Rev Asoc Odontol Argent 2019; 107:25-32.
- Turel JC. El diagnóstico clínico de la dentina cariada. Método de la fucsina básica. Odontología Uruguay 1963, enero-junio.
- Takao Fusayama. A simple Pain-Free Adhesive Restorative System by Minimal Reduction and Total Etching, Tokyo; St. Louis: Ishiyaku Euroamerica 1993.
- Kidd EA, Joyston-Bechal S, Beighton D. The use of a caries detector dye during cavity preparation: a microbiological assessment. Br Dent J. 1993;174(7):245-248. doi:10.1038/sj.bdj.4808142.
- Kidd EA, Joyston-Bechal S, Beighton D. Microbiological validation of assessments of caries activity during cavity preparation. Caries Res. 1993;27(5):402-408. doi:10.1159/000261571.
- Javaheri M, Maleki-Kambakhsh S, Etemad-Moghadam Sh. Efficacy of two caries detector dyes in the diagnosis of dental caries. J Dent (Tehran). 2010; 7 (2):71-76.
- McComb D. Caries-detector dyes--how accurate and useful are they?. J Can Dent Assoc. 2000; 66(4):195-198.
- Kidd EA, Joyston-Bechal S, Smith MM, Allan R, Howe L, Smith SR. The use of a caries detector dye in cavity preparation. Br Dent J. 1989;167(4):132-134. doi:10.1038/sj.bdj.4806939.
- Nyvad B, Fejerskov O. The caries control concept. In: Fejerskov O, Nyvad B, Kidd E, editors. Dental Caries: The disease and its clinical management. 3rd ed. Oxford: Wiley Blackwell; 2015. pp. 235-43.
- Machiulskiene V, Campus G, Carvalho JC, et al. Terminology of Dental Caries and Dental Caries Management: Consensus Report of a Workshop Organized by ORCA and Cariology Research Group of IADR. Caries Res. 2020;54(1):7-14. doi:10.1159/000503309.
- Weerheijm KL, Groen HJ. The residual caries dilemma. Community Dent Oral Epidemiol. 1999;27(6):436-444. doi:10.1111/j.1600-0528.1999.tb02045.x.
- Ricketts D, Lamont T, Innes NP, Kidd E, Clarkson JE. Operative caries management in adults and children. Cochrane Database Syst Rev. 2013;(3):CD003808. Published 2013 Mar 28. doi:10.1002/14651858.CD003808.pub3.
- Ricketts D, Lamont T, Innes NP, Kidd E, Clarkson JE. Operative caries management in adults and children. Cochrane Database Syst Rev. 2013;(3):CD003808. Published 2013 Mar 28. doi:10.1002/14651858.CD003808.pub3.
- Manton D. Partial caries removal may have advantages but limited evidence on restoration survival. Evid Based Dent. 2013; 14(3):74-75. doi:10.1038/sj.ebd.6400948.
- Alves LS, Fontanella V, Damo AC, Ferreira de Oliveira E, Maltz M. Qualitative and quantitative radiographic assessment of sealed carious dentin: a 10-year prospective study. Oral Surg Oral Med Oral Pathol Oral Radiol Endod. 2010;109(1):135-141. doi:10.1016/j.tripleo.2009.08.021
- Oliveira EF, Carminatti G, Fontanella V, Maltz M. The monitoring of deep caries lesions after incomplete dentine caries removal: results after 14-18 months. Clin Oral Investig. 2006;10(2):134-139 doi:10.1007/s00784-006-0033-8.
- Maltz M, Oliveira EF, Fontanella V, Carminatti G. Deep caries lesions after incomplete dentine caries removal: 40-month follow-up study. Caries Res. 2007;41(6):493-496. doi:10.1159/000109349.
- Orhan AI, Oz FT, Orhan K. Pulp exposure occurrence and outcomes after 1- or 2-visit indirect pulp therapy vs complete caries removal in primary and permanent molars. Pediatr Dent. 2010;32(4):347-355.
- Maltz M, Garcia R, Jardim JJ, et al. Randomized trial of partial vs. stepwise caries removal: 3-year follow-up. J Dent Res. 2012;91(11):1026-1031. doi:10.1177/0022034512460403;
- Maltz M, Koppe B, Jardim JJ, et al. Partial caries removal in deep caries lesions: a 5-year multicenter randomized controlled trial. Clin Oral Investig. 2018;22(3):1337-1343. doi:10.1007/s00784-017-2221-0).
- Ricketts D, Lamont T, Innes NP, Kidd E, Clarkson JE. WITHDRAWN: Operative caries management in adults and children. Cochrane Database Syst Rev. 2019;7(7):CD003808. Published 2019 Jul 24. doi:10.1002/14651858.CD003808.pub4
- Schwendicke F, Dörfer CE, Paris S. Incomplete caries removal: a systematic review and meta-analysis [published correction appears in J Dent Res. 2013 Aug;92(8):759]. J Dent Res. 2013;92(4):306-314. doi:10.1177/0022034513477425.
- Ricketts DN, Kidd EA, Innes N, Clarkson J. Complete or ultraconservative removal of decayed tissue in unfilled teeth. Cochrane Database Syst Rev. 2006;(3):CD003808. Published 2006 Jul 19. doi:10.1002/14651858.CD003808.pub2.
- Hoeffler V, Nagaoka H, Miller CS. Long-term survival and vitality outcomes of permanent teeth following deep caries treatment with step-wise and partial-caries-removal: A Systematic Review. J Dent. 2016;54:25-32. doi:10.1016/j.jdent.2016.09.009.
- Maltz M, Henz SL, de Oliveira EF, Jardim JJ. Conventional caries removal and sealed caries in permanent teeth: a microbiological evaluation. J Dent. 2012; 40(9):776-782. doi:10.1016/j.jdent.2012.05.01.
- Schwendicke F, Meyer-Lueckel H, Dörfer C, Paris S. Failure of incompletely excavated teeth--a systematic review. J Dent. 2013;41(7):569-580. doi:10.1016/j.jdent.2013.05.004
38. Cochrane Database Syst Rev.2006 Jul. Complete ultraconservative removal of decayed tissue in unfilled teeth. Ricketts DN, Kidd EA, Innes N, Clarkson J; Fontana M. 2014).
- Ricketts D, Lamont T, Innes NP, Kidd E, Clarkson JE. Operative caries management in adults and children. Cochrane Database Syst Rev. 2013;(3):CD003808. Published 2013 Mar 28. doi:10.1002/14651858.CD003808.pub3
- Manton D. Partial caries removal may have advantages but limited evidence on restoration survival. Evid Based Dent. 2013;14(3):74-75. doi:10.1038/sj.ebd.6400948
- Bjørndal L, Reit C, Bruun G, et al. Treatment of deep caries lesions in adults:



randomized clinical trials comparing stepwise vs. direct complete excavation, and direct pulp capping vs. partial pulpotomy. *Eur J Oral Sci.* 2010;118(3):290-297. doi:10.1111/j.1600-0722.2010.00731.x

42. Lanata EJ y col, Atlas de Operatoria Dental, Editorial AlfaOmega. Buenos Aires. 2008.

43. Krunić J, Stojanović N, Ćukić L, et al. Clinical antibacterial effectiveness and biocompatibility of gaseous ozone after incomplete caries removal. *Clin Oral Investig.* 2019;23(2):785-792. doi:10.1007/s00784-018-2495.

44. Hayashi M, Fujitani M, Yamaki C, Momoi Y. Ways of enhancing pulp preservation by stepwise excavation--a systematic review. *J Dent.* 2011;39(2):95-107. doi:10.1016/j.jdent.2010.10.012.

45. Bjørndal L, Kidd EA. The treatment of deep dentine caries lesions. *Dent Update.* 2005;32(7):402-413. doi:10.12968/denu.2005.32.7.402.

46. Orhan AI, Oz FT, Orhan K. Pulp exposure occurrence and outcomes after 1- or 2-visit indirect pulp therapy vs complete caries removal in primary and permanent molars. *Pediatr Dent.* 2010;32(4):347-355.

47. Hoefler V, Nagaoka H, Miller CS. Long-term survival and vitality outcomes of permanent teeth following deep caries treatment with step-wise and partial-caries-removal: A Systematic Review. *J Dent.* 2016;54:25-32. doi:10.1016/j.jdent.2016.09.009.

48. Weerheijm KL, Groen HJ. The residual caries dilemma. *Community DentOralEpidemiol.* 1999;27(6):436-441. doi:10.1111/j.1600-0528.1999.tb02045.x

49. Lanata E. Operatoria dental estetica y adhesión. Editorial Alfaomega Buenos Aires. 2011.

50. Lanata J. Nuevos conceptos en operatoria dental. *Rev. Cient. Odont. UAA* 2020; 2(1): 28-34.

51. Ritacco AA. En: Prasadega. Buenos Aires. Editorial Gaglianone.1977.