

Caso Clínico

MICROPIN: MÉTODO ALTERNATIVO PARA RESTAURAR DIENTES ANTERIORES CON FRACTURA CORONARIA EXTENSA.

MICROPIN: ALTERNATIVE METHOD FOR RESTORING ANTERIOR TEETH WITH EXTENSIVE CROWN FRACTURE.

Villavicencio C.A.,¹ Narimatsu M.H.,² Mondelli R.F.L.,³ Furuse A.Y.,⁴ Mondelli J.⁵

¹ Alumno del doctorado en ciencias odontológicas aplicadas, área de dentística, facultad de odontología de Bauru, Universidad de Sao Paulo.

² Alumna de la maestría en ciencias odontológicas aplicadas, área de dentística, facultad de odontología de Bauru, Universidad de Sao Paulo.

³ Profesor asociado al departamento de dentística, endodoncia y materiales odontológicos de la facultad de odontología de Bauru, Universidad de Sao Paulo.

³ Profesor titular, departamento de dentística, endodoncia y materiales odontológicos, Facultad de odontología de Bauru, Universidad de Sao Paulo, Bauru, SP, Brasil.

⁴ Profesor doctor, departamento de dentística, endodoncia y materiales odontológicos, Facultad de odontología de Bauru, Universidad de Sao Paulo, Bauru, SP, Brasil.

⁵ Profesor senior del departamento de dentística, endodoncia y materiales odontológicos de la facultad de odontología de Bauru, Universidad de Sao Paulo

RESUMEN

ESTE REPORTE DE caso clínico tiene como propósito describir un método alternativo para restaurar dientes anteriores con fractura coronaria extensa y pérdida del espacio biológico horizontal. El objetivo de este artículo es demostrar el paso a paso para restablecer el espacio horizontal perdido y la secuencia operatoria para preparación del diente para recibir micropins de fibra de vidrio y resinas compuestas. La restauración final fue realizada con procedimientos operatorios de rápida ejecución empleando resinas compuestas de diferentes características ópticas.

PALABRAS CLAVE: Fractura Dental, Preparación Dentinaria, Pins Dentinarios, Resinas compuestas

SUMMARY

THIS CASE REPORT describes an alternative method for restoring anterior teeth with extensive coronal fracture and lost biological horizontal space. The aim of this manuscript is to demonstrate the step by step sequence to re-establish the lost horizontal space and the operative sequence of dental preparation for receiving glass fiber micropins and resin composites. The final restoration was made using fast operative procedures with resin composites.

KEYWORDS: Tooth fracture, Tooth Preparation, Dentin Pins, Composites.

INTRODUCCIÓN.

LA BUENA APARIENCIA personal es un factor determinante que representa salud en los padrones de la sociedad. Uno de los parámetros de belleza son dientes claros, alineados y distribuidos de forma armónica en el arco dentario. Hoy aún es común encontrar dientes apiñados por falta de crecimiento en la base ósea y tamaño de dientes, así como, la asociación con otras anomalías. La odontología actual permite utilizar tratamientos para mejorar el alineamiento dentario por medio de pequeños movimientos dentarios, y/o diseño estético que implica el aumento de material restaurador o remoción de estructura dentaria¹¹.

Aún hoy los traumatismos dentales son un problema serio entre niños y adolescentes. Las causas son de etiología diferente según la edad. Las principales causas frecuentemente para niño son juegos y caídas. Sin embargo, en adolescentes y adultos son producidos por traumas más violentos como accidentes deportivos, peleas y accidentes de tránsito⁹. Independientemente de la etiología se debe proporcionar un tratamiento individualizado y específico para cada incidente clínico.

En general, cuando ocurren fracturas de dientes anteriores, la cementación del fragmento empleando resinas compuestas o cementos resinosos son lo más indicados. Todavía ocurre con frecuencia la fractura coronaria sin compromiso pulpar ni periodontal en pacientes que no almacenan el fragmento y llevan años sin buscar un tratamiento odontológico adecuado. Así, apiñamientos pueden ocurrir debido al movimiento de los dientes anteriores cuando la restauración para fracturas dentarias tarda mucho por falta de interés del paciente o por razones socioeconómicas. De tal forma, puede observarse clínicamente una disminución del espacio mesiodistal del diente fracturado con los dientes vecinos. Una de las tentativas es el movimiento ortodóntico programado, para recuperar el espacio biológico horizontal⁴. Existen métodos inmediatos para recuperar el espacio perdido utilizando elásticos y dispositivos mecánicos que permiten separar los dientes de manera efectiva realizando en única cita devolviendo forma y función^{8,13}.

Según los tipos de fracturas coronarias, las de mayor extensión en dientes sin tratamiento endodóntico necesitan retenciones adicionales como, la extensión de la preparación del bisel en

esmalte para favorecer a la adhesión y, de esa forma, permitir una mayor longevidad de la restauración evitando la fatiga del adhesivo y el fracaso del tratamiento restaurador a largo plazo^{10,16}. Existen métodos alternativos como el uso de pins intradentarios ampliamente usados en la odontológica para restauración de dientes extensamente destruidos. Generalmente son metálicos y rosqueados que podrían crear fisuras en la dentina, así como también podría dificultar en la mimetización con la resina compuesta en dentistas menos experimentados^{14,18}. Sin embargo, es considerado un método muy eficiente para conseguir retención adicional².

Una posibilidad interesante para sustituir pins metálicos roscaados es con el uso de micropin de fibra de vidrio. Estos pins fueron desarrollados por José Mondelli de la Facultad de Odontología de Bauru, Universidad de San Pablo, Bauru, Brasil, y publicados primeramente en 2006¹². Recientemente, su uso fue demostrado en un reporte de caso clínico¹⁵. En este relato de caso clínico se demuestra paso a paso el empleo de un micropin intradentario estético a base de fibra de vidrio para restaurar un diente anterior con fractura coronaria y pérdida del espacio biológico horizontal. La restauración definitiva fue realizada de manera inmediata en una única cita con resina compuesta.

RELATO DE CASO CLÍNICO.

PACIENTE MASCULINO DE 12 años de edad, acudió a la clínica de Operatoria Dental de la Facultad de Odontología de Bauru (FOB-USP). Durante la anamnesis el paciente mencionó que sufrió un accidente y consecuentemente un traumatismo dentario ocurrido un año atrás, y recibió una restauración inmediata de resina compuesta en la pieza 21. Después de 30 días el paciente mencionó que la restauración se separó del diente cuando tomaba el desayuno, y en esa ocasión no busco atención odontológica. En la evaluación clínica se pudo evidenciar claramente fractura coronaria extensa de la pieza 21 tipo IV¹³ (Figura 1), con disminución del espacio mesiodistal (Figura 2.). El examen clínico se complementó con una radiografía periapical y pruebas térmicas para verificar la vitalidad pulpar. Entre otros aspectos, se pudo constatar la vitalidad pulpar en condiciones normales, conjuntamente con la extensión

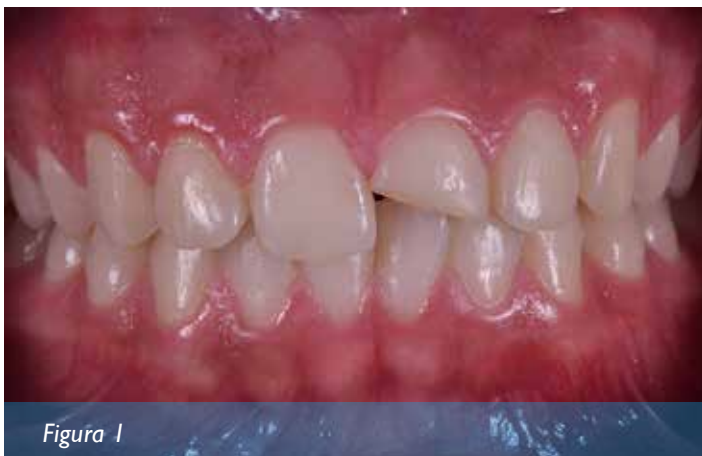

Figura 1

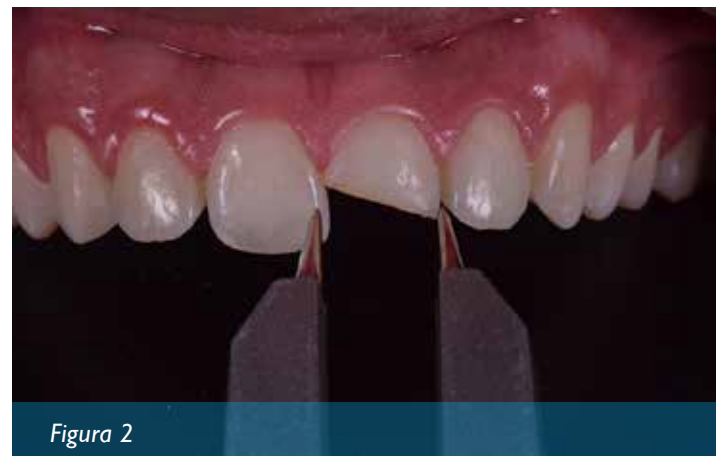

Figura 2

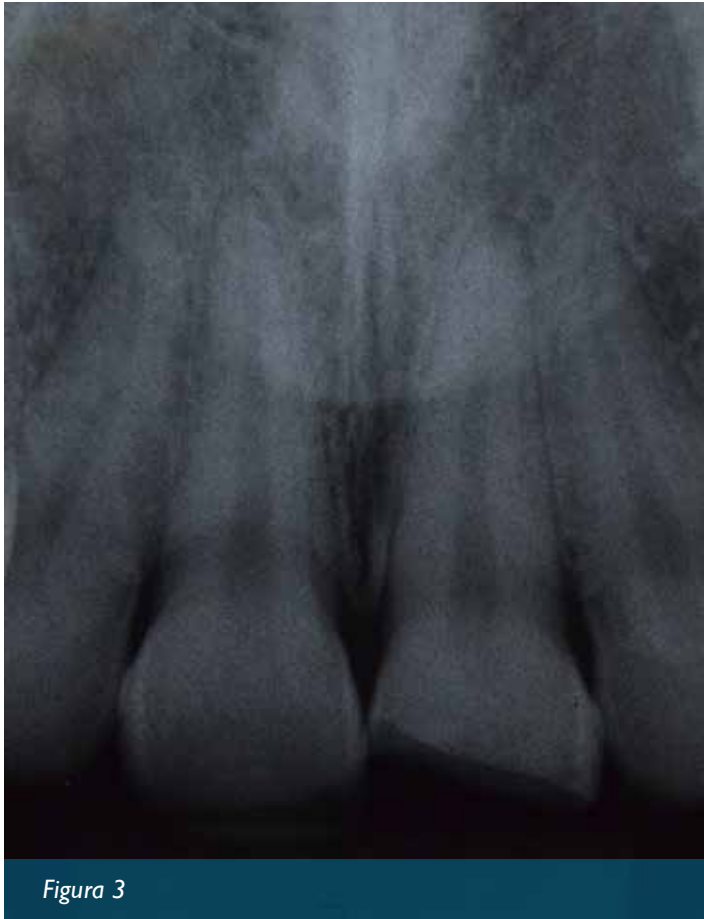

Figura 3

de la fractura y su proximidad en relación con la cámara pulpar (Figura 3).

Enseguida fue indicado el tratamiento para el paciente, que sería realizada una restauración con resina compuesta. Primeramente, se realizó la profilaxis con pasta a base de piedra pómez y agua, previamente a la selección de color de los dientes. La selección de color se realizó por medio de una escala de color Vita Clásica (VITA, Zahnfabrik, Bad Säckingen, Alemania) determinándose la opacidad y translucidez de acuerdo con la estratificación por capas. Para las capas de dentina fueron seleccionadas B3, A2 dentina y para el esmalte (A1 y B1) Empress Direct (Ivoclar Vivadent, Ellwan-

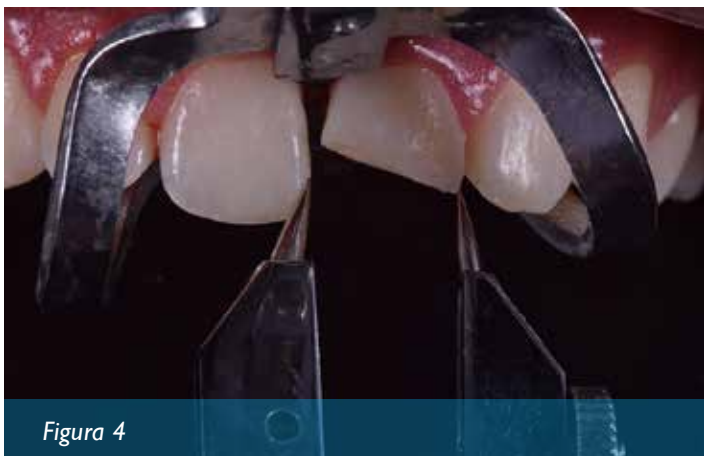


Figura 4

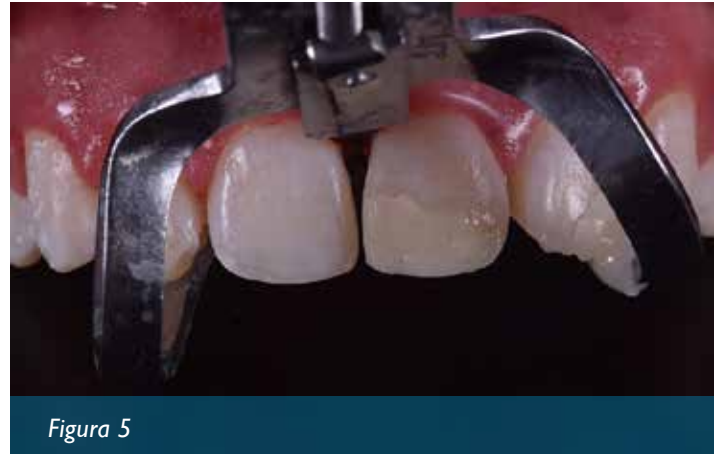

Figura 5

gen, Alemania).

Antes de la restauración se realizaron pequeños movimientos con un separador mecánicos tipo Ivory (Jon Productos Odontológicos, São Paulo, SP, Brasil) para compensar la migración hacia mesial del diente fracturado, que consecuentemente perdió el perfil de emergencia, punto de contacto y pérdida del espacio biológico horizontal responsable por la acomodación de la papila interdental. Enseguida se evaluó el ancho de los incisivos centrales con compas de punta de aguja (Figura 4). Inmediatamente, fue realizada una restauración provisional para restablecer el ancho y la longitud

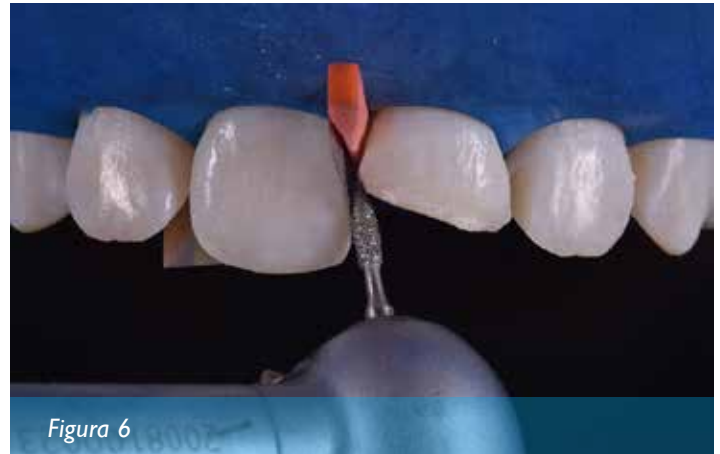

Figura 6

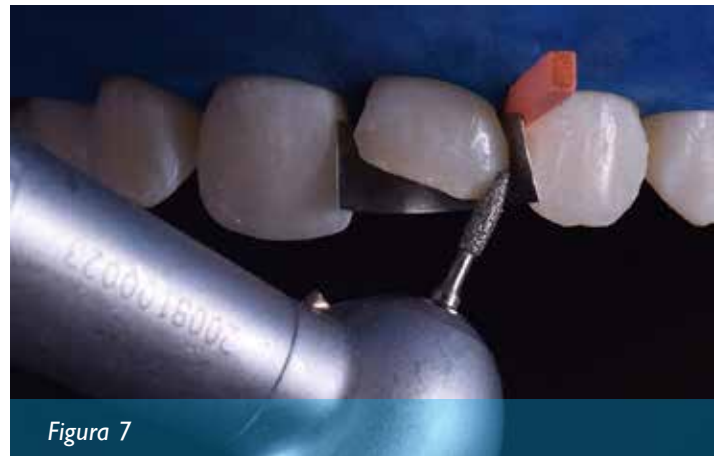
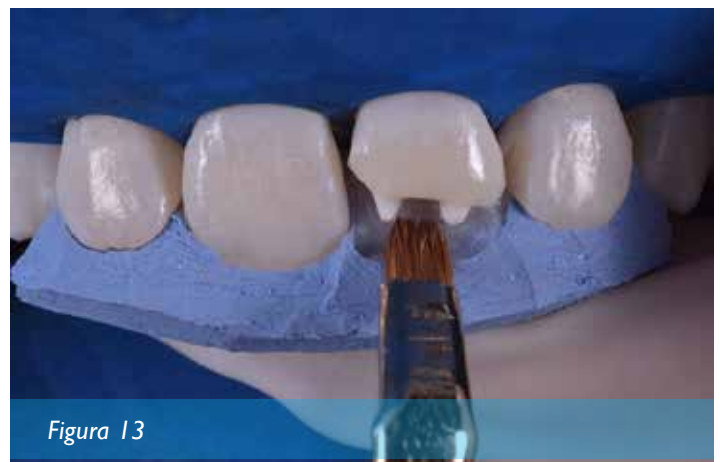
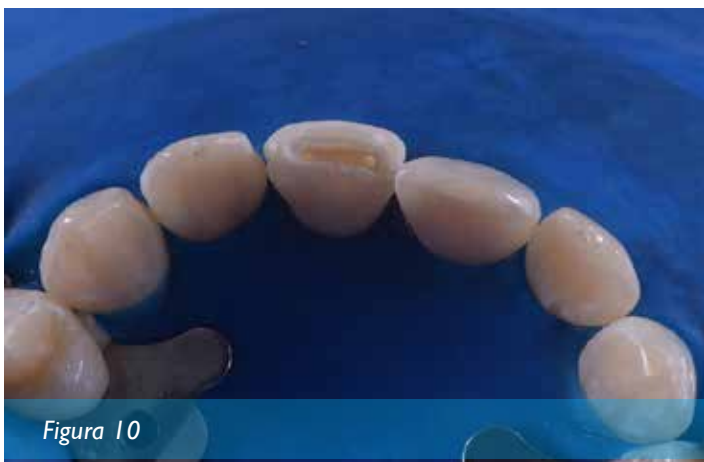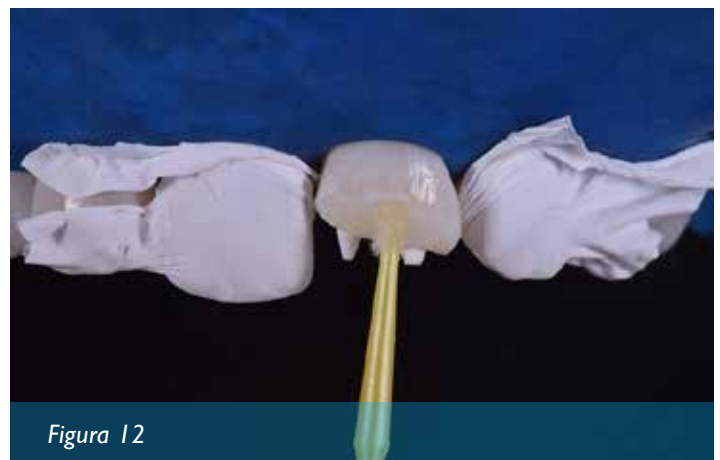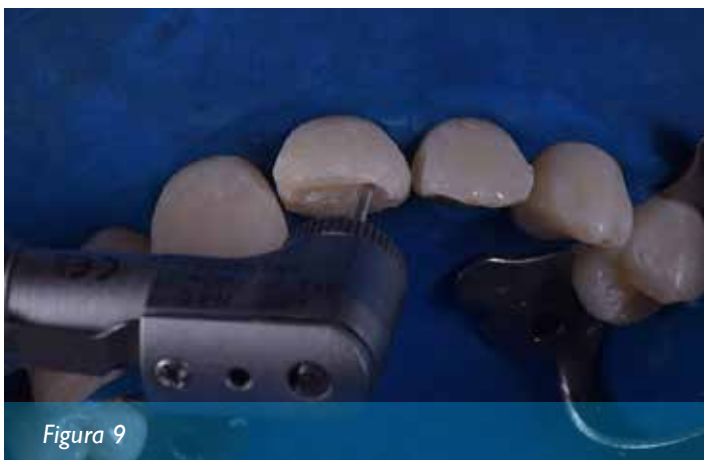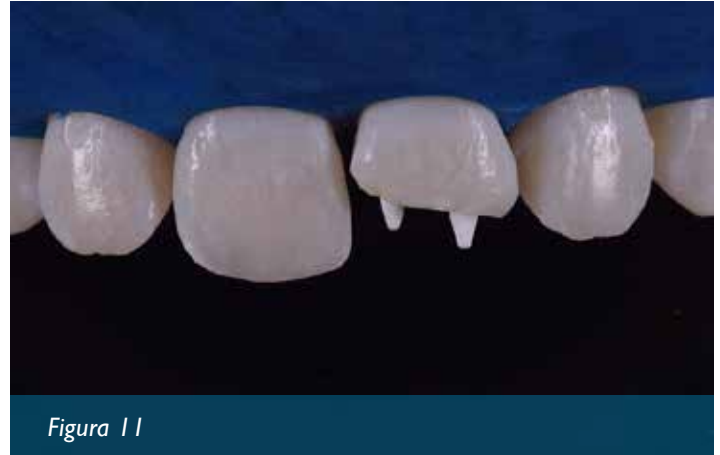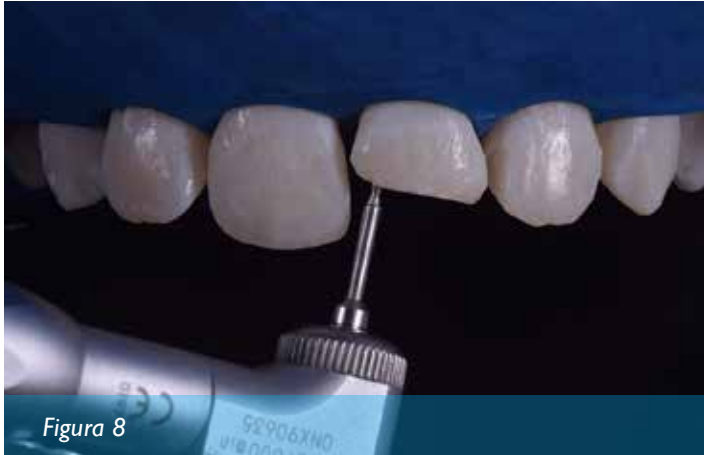Figura 7



copiando a su homologo. Para ello se utilizó resina compuesta sin ningún tratamiento previo de la superficie (Figura 5). Posteriormente se retiró el separador mecánico y se confeccionó una guía palatina con silicona pesada para facilitar a restauración.

El aislamiento absoluto con dique de goma fue realizado, seguido de la confección de los bisel vestibular y palatino con punta diamanta 1111 (KG Sorensen, Cotia, SP, Brasil) (Figura 6,7). De la misma forma, fue preparado orificios entre 1.5-2 mm del margen cavitario con auxilio de una broca en espiral del sistema micropin (Figura 8,9,10). El diámetro y la longitud son estandarizados por el

fabricante y compatible con los micropins (Angelus, Londrina, PR, Brasil) a base de Fibra de vidrio. Los pins fueron cementados con cemento resinoso autoadhesivo U200 (3M ESPE, Sumaré, SP, Brasil), siguiendo el protocolo de cementación proporcionado por el fabricante (Figura 11).

Después de la cementación de los pins, el esmalte fue grabado con ácido fosfórico al 37% (Dentsply, Petrópolis, RJ, Brasil) por 30 segundos, y el remanente de dentina por 15 segundos, enseguida la cavidad fue lavada por 15 segundos, el exceso de humedad fue removido con auxilio de papel absorbente. El Primer del sistema

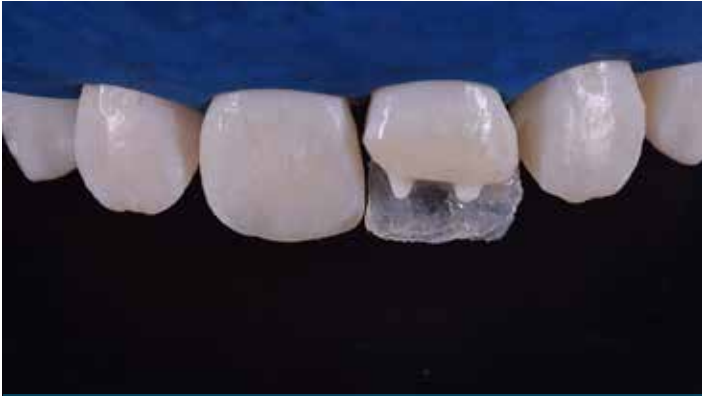

Figura 14

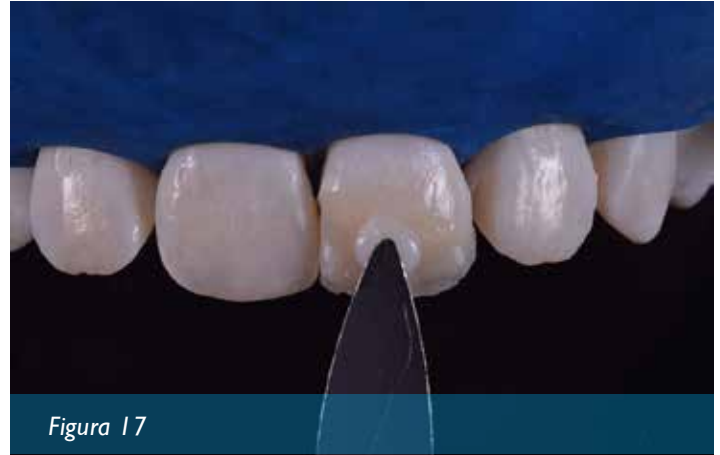

Figura 17

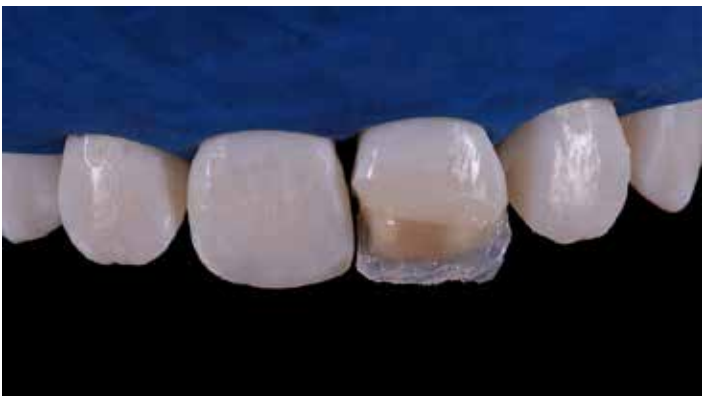

Figura 15

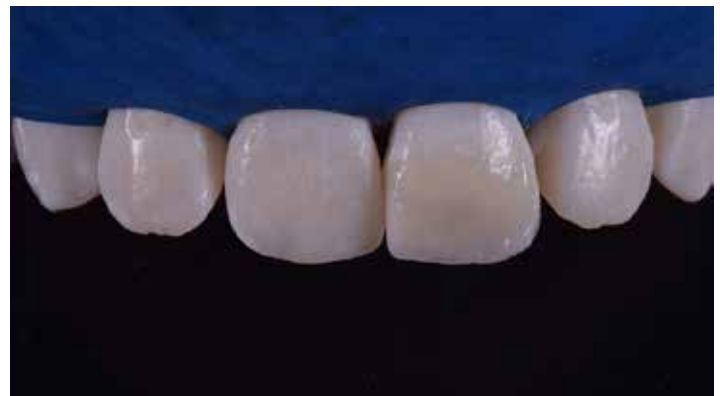

Figura 18

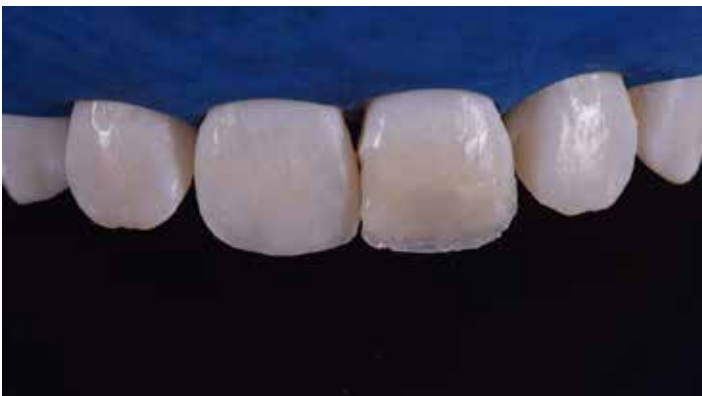

Figura 16

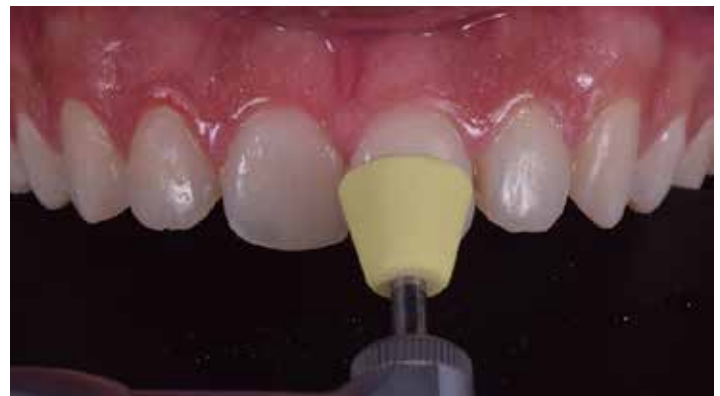
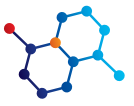
Figura 19

Schttchbond Multi-Purpose plus (3M ESPE, Sumaré, SP, Brasil) fue aplicado acompañado con leves ondas de aire por 10 segundos para evaporación del solvente (Figura 12). Enseguida, el sistema adhesivo fue aplicado y fotopolimerizado por 20 segundos. Sobre la guía palatina de silicona fue depositada y confeccionada una fina capa de resina A1 de esmalte así se consigue reproducir el esmalte de esa región así como la forma y contorno de la estructura perdida (Figura 13, 14). Enseguida, fue empleada la estratificación por capas subsecuentes de masas en resina compuesta, se inició con la inserción de resina de dentina B3 y posteriormente dentina

A2 conformando las capas de la dentina (Figura 15,16). Posteriormente la inserción de pequeñas capas de esmalte A1 en el área de mamelones. Y por último una capa en toda la extensión del área restaurada para reproducir el esmalte, se utilizó resina B1 de esmalte (figura 17,18).

Una vez concluida la restauración y removido el aislamiento absoluto, se realizó el ajuste de la oclusión, con papel de articular (Accu-film, Parkell, Edgewood, NY USA), simultáneamente se realizó el acabado inicial con una hoja de bisturí # 12, tiras de lija para las superficies interproximales.



Después de 7 días, el paciente regreso para realizar el acabado y pulido. Para el acabado final se usaron fresas multilaminadas (KG Sorensen, Cotia, SP, Brasil), discos Soflex de granulación gruesa (3M ESPE, Sumaré, SP, Brasil), gomas abrasivas con granulometrías secuenciales HI-FI (Ultradent, South Jordan, UT, USA) (figura 19), y finalmente el pulido final fue efectuado con disco de filtro con pastas de pulido oxigloss (FGM Produtos Odontológicos, Joinville, SC, Brasil). La restauración final se puede observar en la Figura 20. El resultado final de la restauración permite evidenciar el restablecimiento de la función y estética alcanzado mediante el empleo de micropin y resina compuesta.

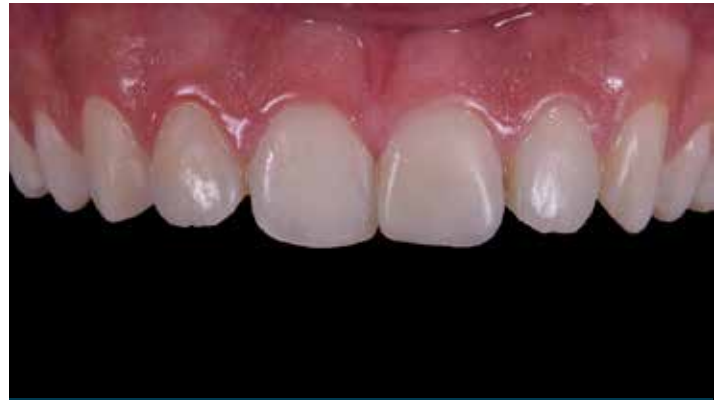

Figura 20

DISCUSIÓN

LOS TRATAMIENTOS RESTAURADORES que emplean resinas compuestas son ampliamente utilizados por la odontología moderna, principalmente debido a la mejora y evolución de sus propiedades mecánicas. Hoy en día son el primer recurso como tratamientos mínimamente invasivos con óptima relación costo beneficio para el paciente. Por medio de la alta gama de colores disponibles en el mercado, las resinas compuestas permiten reproducir adecuadamente las características ópticas tanto de la dentina como del esmalte, mimetizándose con las estructuras del diente.

Este sistema restaurador emplea un sistema adhesivo que permite la unión micromecánica con la estructura dental, que tiene como principal característica la alta resistencia de unión al sustrato dental, permitiendo a la restauración ser fijada y al mismo tiempo resistir los esfuerzos masticatorios con éxito¹⁷. De esta manera, la mayoría de restauraciones tienen éxito empleando sistemas adhesivos juntamente con recursos operatorios como retenciones adicionales. En dientes anteriores, cavidades Clase IV y fracturas dentales se recomienda el uso de bisel en esmalte de 2 mm como recurso retentivo, que permite mayor exposición de prismas de esmalte, aumentando el área de microrretención obtenido después del grabado ácido^{3,10}.

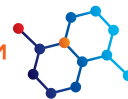Considerando que las fracturas dentales frecuentemente presentan gran pérdida de volumen de la estructura dental, es justificado utilizar recursos retentivos como las pins intradentarios para evitar el desplazamiento de las restauraciones de sus cavidades por acción de las fuerzas masticatorias, lo que representa todavía un gran desafío. En la situación clínica presentada, estos pins son importantes recursos retentivos debido a la gran extensión de la fractura (*fractura tipo IV, envolviendo los dos ángulos incisales*) y al histórico de pérdida de la primera restauración. Souza et al. (2015)¹⁸, concluyen que la asociación de pin intradentario con los sistemas adhesivos aumenta la resistencia al desplazamiento de las restauraciones. También observaron que el uso de pins aumenta la retención, y no debilita la restauración a fuerzas comprensivas.

En el caso clínico presentado se utilizó una alternativa de pin

no metálico, el micropin de fibra de vidrio. La ventaja de este pin es la fácil instalación empleando materiales adhesivos entre la superficie del pin con la dentina. En este caso se utilizó un cemento resinoso autoadhesivo de fácil aplicación y excelentes propiedades mecánicas^{11,5}. Otra ventaja de este pin es su diseño específico para retener el material restaurador, así como, su color que permite ser enmascarado fácilmente cuando se emplea resina compuesta de dentina de mayor saturación (*chroma*), sin necesidad de empleo de resinas opacas¹⁰. Esta es una gran ventaja sobretodo para dentistas con poca experiencia en la técnica de estratificación de resinas. Además, como el pin no es roscado en la dentina, no hay riesgo de que fisuras ocurran en la dentina.

En el presente caso clínico fue utilizado el separador mecánico tipo Ivory. Este dispositivo es práctico, efectivo, rápido y permite la separación gradual e inmediata de los dientes a ser tratados, permitiendo realizar la restauración en la misma consulta⁷. Hay que resaltar que este tipo de dispositivo puede ejercer una presión exagerada durante su activación. Por eso, se recomienda siempre seguir un protocolo de uso para evitar efectos adversos en los dientes como en el periodonto. El control de la presión se controla siempre que sea posible sin anestesiarse el área local, y se activa hasta 1/3 de vuelta de su tornillo que acciona las cuñas del dispositivo. En ese momento se debe esperar unos minutos para disipar la sensación de presión, se realiza repetitiva y paulatina, hasta conseguir la separación necesaria de los dientes. Para retirar el dispositivo se realiza de la misma forma.

Cuando se emplean resinas compuestas sobre todo en dientes anteriores es importante saber que con el tiempo el material puede tener cambio de color y el pulido final obtenido inmediatamente después de la restauración puede perder brillo. Por eso, es importante que el odontólogo tenga en su protocolo de rutina consultas clínicas para control y repulido. Además, los protocolos de higiene oral deben hacerse de manera constante por parte del paciente.



CONCLUSIÓN.

A TRAVÉS DEL presente caso clínico se pudo conseguir un excelente resultado estético empleando resinas compuestas para sustituir dientes fracturados en conjunto con el uso de micropin para

reforzar la retención, en este caso particular se pudo restablecer la pérdida del espacio biológico horizontal utilizando separador mecánico.

REFERENCIAS.

1. Asenjo-Martínez M, Azevedo J, Furuse AY, Mondelli R. Procedimientos restauradores e sua interrelação com o periodonto. *Rev Iberoam Odontol Estet Dent*. 2004;3(11):313-25.
2. Attin T, Hellwig E, Hilgers R, Zimmermann U. Fracture toughness of pin-retained class 4 restorations. *Oper Dent*. 1994;19(3):110-5.
3. Bagheri J, Denehy G. Effect of enamel bevel and restoration lengths on Class IV acid-etch retained composite resin restoration. *J Am Dent Assoc*. 1983;107(6):951-2.
4. Cunha L, Furuse A, Yamashita C, Mondelli J. Tratamentos restauradores indirectos e a importância dos aspectos periodontais. *Full Dent Sci*. 2011;2(6):186-9.
5. Daleprane B, Pereira C, Bueno A, Ferreira R, Moreira A, Magalhaes C. Bond strength of fiber posts to the root canal: Effects of anatomic root levels and resin cements. *J Prosthet Dent*. 2016.
6. Furuse A, Cunha L, Melo J, Mondelli J. Procedimientos Clínicos para restauração de dentes anteriores fraturados: Colagem de fragmentos autógenos. *Full Dent Sci*. 2010;1(2):193-201.
7. Grandini R, Bertini F, Marri M. Application of the Ivory separator in dental restoration. *Av Odontostomatol*. 1989;5(6):355-65.
8. Kegler E, Furuse A, Landivar J. Tratamento estético em dentes anteriores: rapidez e simplicidade com procedimentos diretos. *Dent Press Estét*. 2009;6(2):64-76.
9. Lauridsen E, Hermann N, Gerdts T, Kreiborg S, Andreasen J. Pattern of traumatic dental injuries in the permanent dentition among children, adolescents, and adults. *Dent Traumatol*. 2012;28(5):358-63.
10. Mizuno S, Rizzante F, Cunha L, Furuse A, Mondelli R, Mondelli J. Efecto del biselado en la infiltración marginal de restauraciones clase IV en resina compuesta. *RODYB*. 2015;IV(1):43-9.
11. Mondelli J. *Estética e cosmética em clínica integrada restauradora*. São Paulo: Quintessence; 2003.
12. Mondelli Jea. *Fundamentos de dentística operatória*. 1ª ed. São Paulo: Editora Santos; 2006. 343 p.
13. Mondelli Jea. *Fundamentos de dentística operatória*. 5a ed. Bauru: Editora Santos; 2011.
14. Mondelli RFL, Azevedo LM, Silva LM, Garrido AM, Ishikiriyama SK, Mondelli J. Conservative approach to restore the first molar with extensive destruction: A 30-month follow-up. *Quintessence Int*. 2013;44(6):385-91.
15. Morgan L, Martins A, Albuquerque Rde C, Silveira R, Silva N, Moreira A. Mini fiberglass post for composite resin restorations: A clinical report. *J Prosthet Dent*. 2016;115(6):654-7.
16. Oliveira GM, Ritter AV. Composite resin restorations of permanent incisors with crown fractures. *Pediatr Dent*. 2009;31(2):102-9.
17. Pashley D, Tay FR, Breschi L, Tjäderhane L, Carvalho RM, Carrilho M, et al. State of the art etch-and-rinse adhesives. *Dent Mater*. 2011;27(1):1-16.
18. Souza J, Bombonatti J, Furuse A, Mondelli R, Mondelli J. Resistencia al desprendimiento de restauraciones clase IV con y sin pins roscados en dentina, bajo carga a la compresión; estudio en dientes humanos y bovinos. *RODYB*. 2015;IV(3):22-8.

AGRADECIMIENTOS.

LOS AUTORES AGRADECEN la colaboración de Angelus por proporcionar micropin que fue utilizado para este caso clínico.

Recibido 16 de Abril del 2016

Aprobado 25 de julio del 2016