Volumen II. Número 3. Septiembre-Diciembre 2013

ADHESION DE FRAGMENTOS DENTALES.

DENTAL FRAGMENTS ADHESION

CASO CLÍNICO

Francisco Javier Macías García[1], Roberto Espinosa Fernández[2].

1. Postgrado en Rehabilitación Oral, Universidad Autónoma de Guadalajara. Profesor de Prótesis Fija, Facultad de Odontología, Universidad Autónoma de Guadalajara.
2. Profesor del postgrado de Prostodoncia, Centro Universitario de Ciencias de la Salud, Universidad de Guadalajara.

Resumen:
Este articulo describe el caso de un paciente de 12 años de edad, quien recibió un golpe que ocasiono las fracturas de los incisivos centrales superiores. La fractura de ambos comprendió dos tercios de la corona, involucrando a las pulpas y extendiéndose dentro del surco gingival. El plan de tratamiento desarrollado para adherir los fragmentos dentales implico tratamiento endodóntico de ambas piezas, la cementación de un poste de fibra, y la unión de éste y los fragmentos mediante un sistema adhesivo y el uso de una resina compuesta. En la revisión a un año después de realizado el tratamiento se puede observar salud periodontal, buena estética y función masticatoria normal.
Palabras clave: adhesión, fragmentos dentales, postes de fibra, Grosor biológico, Tratamiento endodóntico, Fractura dental.

Abstract:

This article describes the case of 12-year-old patient, who received a blow that caused fractures of the upper central incisors. The fracture of both comprised two-thirds of the crown, compromising the pulp and extending into the gingival sulcus. The treatment plan to attach the tooth fragments included endodontic treatment on the two teeth, a fiber post cementation and the fragments attachment with a bonding system and the use of a composite resin. On a recall visit one year after treatment periodontal health can be seen, good aesthetics and normal masticatory function.

Key words: adhesion, tooth fragment, fiber post, biological thick, root canal treatment, dental fracture.

La odontología restauradora es una especialidad que tiene como misión tratar las lesiones dentales sean cariosas, desgastes dentarios o traumatismos, dependiendo de su severidad y de su forma de manifestación estas lesiones pueden hacer necesaria la reposición de tejidos de manera artificial.
Las restauraciones dentarias deben recuperar la función oclusal en los dientes anteriores y posteriores. En el sector anterior la importancia estética es un factor fundamental a considerar sin olvidar aspectos como la guía incisal, el soporte del labio y la fonación, éstos son algunas de las capacidades que pueden ser afectadas por una mala decisión clínica.
Los odontólogos generalmente tratan lesiones generadas por caries y por desgaste dentario, otra de las áreas de tratamiento son los traumatismos producto de actividades deportivas, o accidentes traumáticos de una infinidad de tipos, las cuales demandan de parte del clínico y del investigador formas y medios de intervención que permitan no solo resolver el problema estético sino también el aspecto funcional. Debido a que un traumatismo puede tener repercusiones diversas en los tejidos orales, la necesidad de un equipo multidisciplinario es necesaria, pudiéndose involucrar al periodoncista, al cirujano, al endodoncista, y al odontólogo restaurador.
Gracias a la odontología adhesiva la adhesión entre objetos de diferente naturaleza química es posible con el uso de la técnica de acondicionamiento acido.
Bajo este principio es posible adherir fragmentos dentarios con un procedimiento semejante al que se utiliza en la vida diaria para unir pedazos de porcelana, vidrio u objetos porosos mediante pegamentos convencionales.
A la fecha, no existe ningún material restaurador artificial capaz de igualar al esmalte natural en términos de su resistencia, pulido y brillo. A partir de 1964 la opción de unir fragmentos dentales o collage es reconocido en la odontología restauradora. Algunos de los trabajos publicados al

respecto se enumeran a continuación, no solamente mostrando tal posibilidad, si no el avance tecnológico al paso del tiempo hasta lograr resultados altamente conservadores:

El primer trabajo registrado en la literatura es el de Chosack y Eidelman publicado en 1964, quienes utilizaron el grabado del esmalte en conjunto con una resina compuesta para unir un segmento fracturado al remanente de un joven traumatizado a causa de un accidente.

En 1977, Spasser realizó el collage de un diente afectado por una fractura que alcanzó la cámara pulpar. Previamente se realizó pulpectomía, insertaron pins dentinarios y la fijación se hizo mediante una resina activada por luz ultravioleta.

Tenery reporto en 1978 un monitoreo clínico de 5 casos con seguimiento de 2 años de los cuales 4 eran muy satisfactorios desde el punto de vista estético y funcional.

Franco y colaboradores en 1985 basados en un planteamiento de Davis (1984) sugieren realizar el collage de forma tradicional y una vez terminado el procedimiento decidieron biselar la línea de unión de los fragmentos y colocar en ella resina de manera adicional utilizando en este caso resina fotocurada. Enfatizando las ventajas como la sencillez y rapidez, lo simple de su ejecución al ser una técnica altamente conservadora, permitiendo estética inmediata y el hecho de exponer una mínima cantidad de resina al medio bucal, reduciendo así la posibilidad de desgaste y decoloración de la restauración.

Vilela y Araujo en 1985 realizaron una investigación relacionada al tipo de tratamiento del margen cavo superficial de un diente fracturado. Comparando bisel con terminación borde a borde, los autores concluyeron que no hay diferencia con respecto al color y a la forma anatómica, con relación a la decoloración la preparación borde a borde tuvo mejores resultados.

En 1989 Baratieri reporto el caso de una fractura coronaria infra-ósea con invasión de grosor biológico, la cual se trato mediante osteotomía y osteoplastia, lo cual permitió la exposición del margen dentario, recuperar el grosor biológico y permitir el aislamiento del campo operatorio. Finalmente fue instalado un poste radicular y cementaron el fragmento con resina compuesta, este caso tuvo un seguimiento de 6 años con excelente estado de salud periodontal y buena estética.

Calixto y colaboradores en 1999 describieron un caso de fractura amplia en un incisivo central superior, el cual recibió pulpectomía a consecuencia de una fractura. En primer lugar se le hizo blanqueamiento dental y luego de 5 días el collage del fragmento dental, previa inserción de un poste radicular estético, con la finalidad de aumentar la resistencia del diente y la retención de la restauración. El poste estético de fibra y resina aumenta la resistencia mecánica en mayor medida que un poste metálico, por su capacidad de absorber y distribuir mejor la fuerza por todo el remanente dentario, debido a la resiliencia del poste. Por otra parte el poste estético contribuye a evitar que la restauración quede oscura.

Busato y colaboradores en 2002 destacaron la importancia clínica del procedimiento respecto al factor estético, mecánico y biológico. Señalando que aunque la preparación del bisel es importante para mejorar la retención, es preferible no realizarlo pues se expone una mayor cantidad de material restaurador en la superficie, limitando su uso a discrepancias estéticas en el postoperatorio. La fractura coronaria representa una pérdida, por lo cual, la posibilidad de fijar el fragmento sobre el resto de diente, representa recuperar lo propio y le confiere un carácter psicológico intenso.

Valencia R, Espinosa R. en 2013 mostraron una técnica para lograr la adhesión directa de carillas de esmalte natural obtenidas de dientes ectópicos del paciente. Este proceso se basa en la recuperación de dientes ectópicos del mismo paciente, ya obtenida la corona se desprende el frente obteniendo una carilla de esmalte de 1.5mm de espesor, posteriormente se procede a adherirla al mismo paciente en un incisivo lateral que previamente con movimientos de ortodoncia se llevó a la posición del incisivo central.

Figura 1. Situación extraoral.

Presentación del caso Clínico.

A continuación se hace la descripción de un caso clínico con seguimiento a un año de la adhesión de un fragmento coronario, poniendo en práctica la técnica de collage dentario autógeno.

La mamá describe vía telefónica a su dentista que el niño (12 años de edad) sufrió un accidente por una caída en la escuela, ella cree que esto ocasiono la pérdida del incisivo central derecho número 11 (avulsión), por lo cual el profesional consultado aconseja a la madre recuperar la pieza dental y colocarla en leche fría. Este profesional remite el caso a nuestra consulta.

Figura 2. Situación intraoral inicial en la que se pueden observar los trazos de fractura de las piezas 11, 21 y su relación con el margen gingival, en la pieza 41, también se nota la fractura limitada al esmalte.

Figura 3. Serie radiográfica del 13 al 23, se aprecia los trazos de fractura involucrando la cámara pulpar.

Una vez en el consultorio el paciente, se efectúa la anamnesis del caso lo cual revela que el paciente presenta lesiones traumáticas en el labio superior, se hace un interrogatorio breve al paciente y a sus acompañantes, la madre llena la historia clínica de rutina y se invita al niño a entrar al operatorio, en privado se hacen una serie de preguntas para saber cómo ocurrió el accidente y descartar la posibilidad de abuso domestico, a lo que el paciente comenta que recibió un empujón muy violento de parte de un compañero de aula, Una vez que se nota al paciente mas tranquilo se realiza la inspección intraoral, se puede observar que el paciente presenta una herida penetrante en la parte interna del labio superior, ocasionada por el impacto contra el borde incisal de sus dientes anteriores, la cual está cubierta parcialmente por un coagulo así como la ausencia de la corona anatómica de la pieza numero 11. Al limpiar la zona con una gasa se puede observar que el resto radicular de la pieza 11 se encuentra en su

sitio observándose en éste una fractura horizontal que involucra la totalidad de la corona y que se muestra en la cara vestibular en la unión de tercio medio y gingival, la cual se dirige de manera oblicua hacia palatino, terminando por debajo del cíngulo, además existe una fractura en la pieza numero 21, la cual inicia en la cara vestibular a nivel de su unión con la encía marginal por mesial, desciende por esta cara hacia distal terminado en la unión de tercio medio e incisal, las fracturas en ambas piezas involucran al espesor biológico en el área palatina, limitándose ésta al espacio del surco gingival. Al revisar el contenido del frasco de leche se recupera el fragmento coronal de la pieza número 11, además de notarse la fractura del 41 que se limita al esmalte. Se toma una serie de 3 radiografías periapicales, donde podemos observar el trazo de las fracturas, la integridad radicular y ósea, así como la culminación de la formación del ápice de ambas piezas y observar también cualquier indicio de daño a las piezas vecinas, una vez reunidos todos los elementos diagnósticos (historia clínica, radiografías y fotografías), se explica ampliamente la situación y se hace la propuesta de tratamiento a la madre, pidiendo una vez aceptado este firme el consentimiento para iniciar el tratamiento.

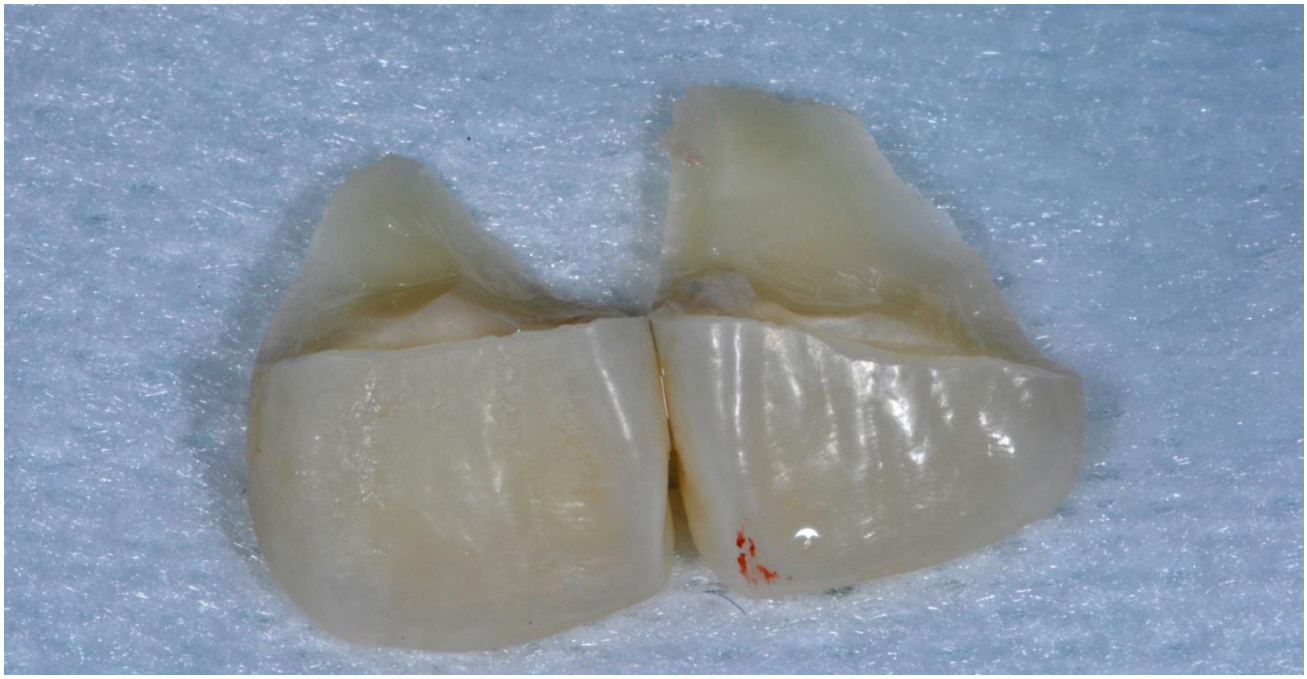

Figura 4. Fragmentos una vez limpios se mantuvieron hidratados en agua estéril hasta el momento de su adhesión.

El paciente fue anestesiado y se procedió a retirar el segmento coronario fracturado del diente 21 adherido exclusivamente por parte de la inserción epitelial, con una hoja de bisturí N. 15, a continuación el paciente fue remitido al especialista en endodoncia para efectuar los dos tratamientos de endodoncia.

Los dos fragmentos coronales se limpiaron para retirar cualquier residuo externo así como los restos pulpares, una vez limpios se colocaron juntos en un contenedor con agua estéril en refrigeración, esto asegura la hidratación por ende la estabilidad del color de los fragmentos, como lo recomienda el trabajo de Chosak y Eidelman en 1964 y los de Baratieri en 1998.

Preparación del fragmento y diente remanente.

En esta cita como primer punto el paciente fue anestesiado, se hizo una radiografía para establecer la longitud de trabajo a la cual se hará la desobturación de los conductos, pues en el plan de tratamiento esta contemplado el colocar dos postes de fibra, los cuales fueron seleccionados debido a sus cualidades de biocompatibilidad con los tejidos dentales. En relación al uso de los postes prefabricados asociados con las técnicas de grabado total, adhesivos y resinas compuestas Marchi y col. en 2003 informaron que en dientes con tratamiento endodóntico el uso de postes prefabricados y cementados en el conducto radicular aumenta la posibilidad de éxito, disminuyendo el riesgo de nuevas fracturas, una vez hecho el aislamiento absoluto con dique de hule y determinada la longitud total del tratamiento endodóntico, se inicia el proceso de preparación del conducto respetando como lo dicta la literatura respecto a este tópico al

menos entre 3 a 5 mm del sellado endodóntico a nivel apical, lo cual asegura la hermeticidad apical.

Figura 5. Tratamientos endodónticos terminados. Radiografía útil como base para desobturar los conductos y colocar posteriormente los postes.

Se inicia la desobturación utilizando fresas Gates Glidden 1, 2, 3 y 4 (Dentsply, Maillefer), se recomienda su uso para iniciar el procedimiento pues por su punta roma son más seguras, lo cual disminuye el riesgo de perforación y por su área de corte pequeña se genera menor fricción, teniendo como consecuencia una menor generación de calor durante su uso, a continuación con la broca número 4.5 del sistema Parapost Fiber White, (Coltene/Whaledent Inc.), que fue el tipo y tamaño seleccionado se termina de conformar la forma intra-canal (paralelo), este poste fue seleccionado de acuerdo a la anatomía radicular y al grosor del espacio del conducto observado en la radiografía, se prueba el poste para determinar la necesidad de ajuste, cortando en la punta de ser necesario, con ayuda de un disco de diamante de dos luces (thin-flex, abrasive technology, Inc. Premier). En este momento antes de la cementación del poste, es fundamental asegurarse que el fragmento dentario ajuste sin interferencias causadas por la presencia del poste, de ser así se ajustará el poste sin perder la retención, en caso necesario, se podrá ampliar suavemente la cámara pulpar del fragmento evitando exceder la remoción de la dentina causando fisuras del esmalte, menor resistencia o una perforación del fragmento, mediante una fresa bola de carburo a alta velocidad, con refrigeración abundante.

Antes de la cementación del poste y después de su ajuste, debe ser preparado limpiándolo con alcohol y evaporándolo con aire a presión libre de contaminación (recomendación hecha por la compañía 3M).

Cementación del poste.

Fue seleccionado un cemento de resina de tipo auto-adhesivo (Relix Unicem Aplicap, 3M ESPE), elegido en base a varios estudios entre ellos el realizado por Jorge Perdigao y col. en el 2012, en el cual compara los diversos sistemas de adhesión disponibles actualmente para cementación de postes de fibra y obteniendo los mejores resultados con el uso de este agente cementante, otro artículo que despeja cualquier duda con respecto a los sistemas de cementación actuales es el de Sillas Duarte Jr. y colaboradores publicado en el QDT 2011. Siguiendo las instrucciones del fabricante se activa la cápsula, mediante un dispositivo diseñado para ello, se coloca en un amalgamador de alta velocidad mezclando 15 segundos, una vez concluido el tiempo la capsula se coloca en la pistola dosificadora, con el fin de facilitar la colocación del cemento desde el fondo del conducto, asegurar el llenado total del mismo y evitar burbujas de aire dentro de la mezcla, se coloca la extensión (Elongation Tip) sobre la punta dispensadora. En el asentado el poste en su posición debemos asegurar no exceder la cantidad de cemento, pues pudiera interferir con el intimo asentamiento del fragmento coronario, se aplica luz con la lámpara de fotocurado por 2 segundos, este paso foto-inicia el cemento, permitiendo así remover los excesos con facilidad, una vez realizada esta tarea, se procede a polimerizar 20 segundos por vestibular, 20 por incisal y 20 por palatino, como se recomienda en la cementación adhesiva de cualquier restauración, esto asegura que el cemento este perfectamente foto-iniciado y tenga una mejor reacción de curado, el fabricante da la opción del fotocurado o esperar por 5 minutos en este caso aún después de foto-polimerizar se decidió esperar los 5 minutos (tiempo recomendado por el fabricante).

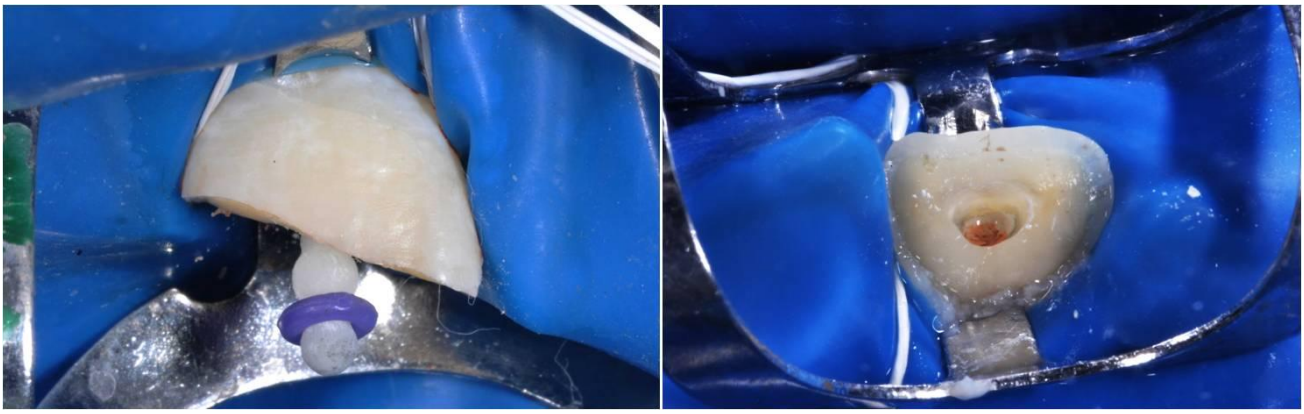

Figura 6. Aislamiento absoluto con el uso de la grapa 212 y la ayuda de hilo dental que logra adaptar mejor el dique alrededor del diente en cuestión asegurando el aislamiento del medio oral del área a tratar.

Colocación y adhesión del fragmento.

El fragmento coronal es probado para verificar su asentamiento, o modificarlo en caso necesario mediante el uso de pieza de mano de alta velocidad y una fresa bola de carburo del numero 3.

Una vez lograda la confrontación del fragmento y el resto radicular se realiza el pretratamiento de la superficies con hipoclorito de sodio por 1 minuto (Espinosa R. y Valencia R. 2008), para lograr una mejor superficie de grabado, se lavan fragmento y resto radicular con chorro de agua durante sesenta segundos, una vez concluido este tiempo se seca con torundas de algodón y se procede a hacer el grabado total de ambas partes por 20 segundos con acido fosfórico (Ultra-Etch, Ultradent Prod.) se lava durante 40 segundos para eliminar cualquier residuo de acido y elementos cálcicos de las superficies, se seca nuevamente con torundas de algodón, a continuación se humectan ambas partes con clorhexidina al 2% (Consepsis, Ultradent Prod.) por 1 minuto, esto asegura la desinfección cavitaria y en los casos de pulpa vital la inhibición de la formación de metaloproteinasas (MMPs) como lo consigna el artículo publicado por De Munk y colaboradores en 2009. Se eliminan los excesos de humedad con torundas de algodón estéril, procediendo a la aplicación del adhesivo en ambas partes, y con ayuda de un chorro de aire suave y limpio de la jeringa triple se adelgaza la capa y se ayuda a la evaporación del solvente del adhesivo (PQ1, Ultradent Prod.), como paso siguiente se coloca resina compuesta dentro del fragmento y sobre la raíz en cantidad y color adecuado, A1 en este caso (Vit-l-escence, Ultradent Prod.), para no tener un efecto negativo en la estética. Una vez conseguido el asentamiento completo se retiran excesos con la ayuda de una espátula o cualquier otro instrumento útil para ese fin, se procede a fotocurar el material con una lámpara LED de alta potencia (VALO, Ultradent Prod.), se fotopolimeriza por todas las superficies del diente en cuestión, iniciando con ciclos normales de 20 segundos cada uno y al final utilizando los ciclos mas potentes o se aumenta el tiempo de exposición. Al final se cubre con glicerina cualquier área de unión y se fotopolimeriza nuevamente un ciclo de 20 segundos por cara con lo que se elimina la capa inhibida por el oxigeno, sabemos que esta capa es débil y propensa al cambio de color por lo que debe hacerse lo anteriormente recomendado. Se retira el dique de hule, se procede al terminado y ajuste de contactos oclusales y guía protrusiva, con piedras blanca, fresas de 20 hojas y papel de articular (AccuFilm II, Parkell), el pulido final se logra mediante puntas de silicona (Optimize, TDV), discos de lija (Superfix, TDV) y el uso de un disco de fieltro impregnado con pasta para pulir (Polimax, TDV). Se inspecciona el caso clínica y radiográficamente y se dan instrucciones de higiene oral.

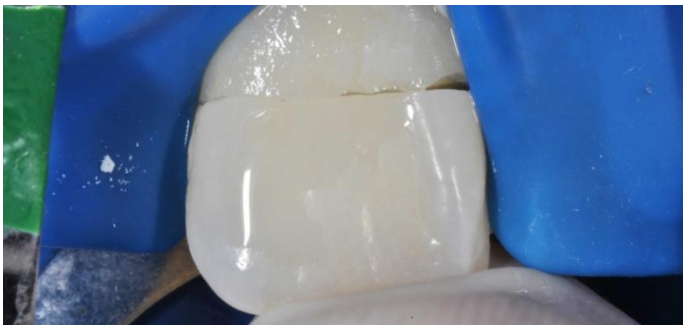

Figura 7. El fragmento coronal es confrontado con el resto de la pieza para visualizar la posible pérdida de continuidad entre los fragmentos. Se prueba del poste y se adapta en caso de ser necesario.

Finalmente, se coloca la restauración de resina de la pieza 41 y se sugiere a la madre llevar al paciente a consulta de ortodoncia para mejorar la posición de los dientes, así como su función.

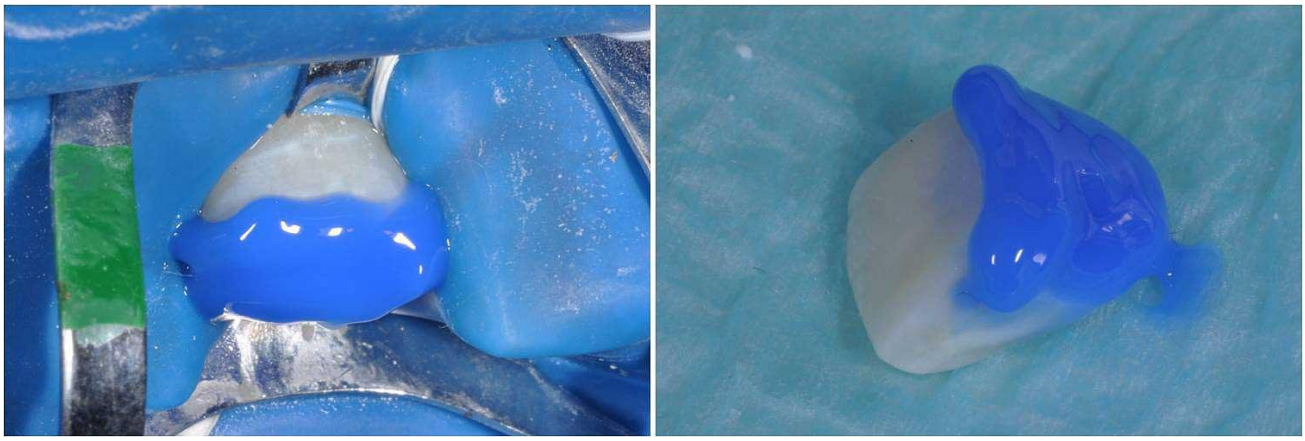

Figura 8. Acondicionamiento acido del fragmento y de la raíz respectivamente con ácido fosfórico al 35% durante 30 segundos.

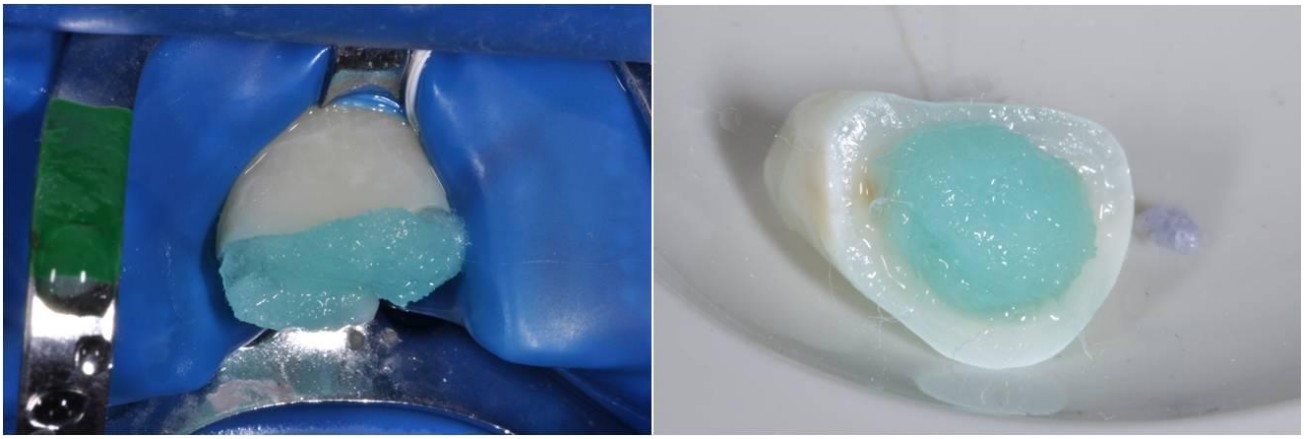

Figura 9. Aplica clorhexidina al 2% a la raíz y al fragmento.

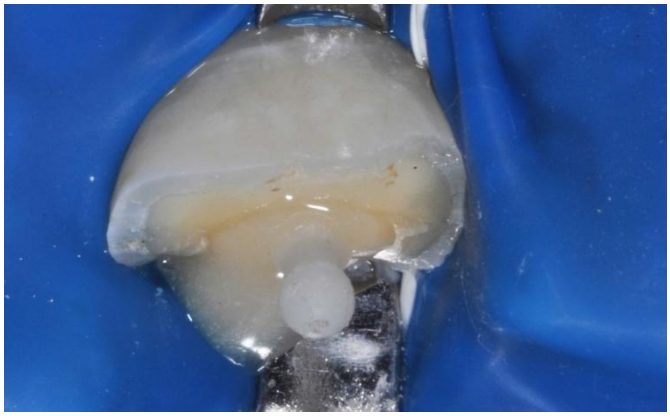

Figura 10. Cementación del poste.

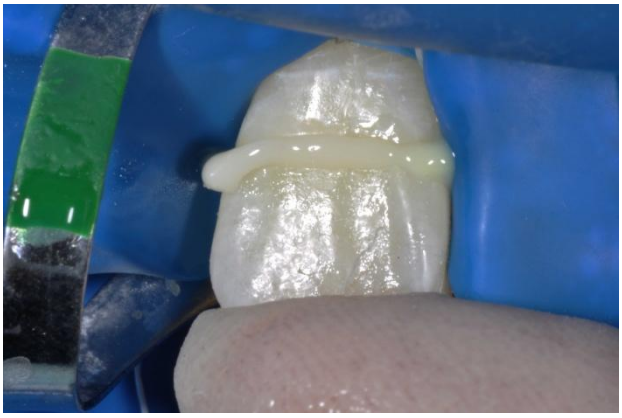

Figura 11. Aplicado el agente adhesivo se coloca resina dentro de la cavidad desarrollada para que se aloje la cabeza del poste, se hace presión digital para el asentamiento correcto del fragmento y se retiran los excesos.

Seguimiento.

Se agenda cita de revisión a los 6 meses, a la cual el paciente no se presenta.

Se insiste al año y el paciente acude a consulta en la cual se hace radiografía de control y profilaxis. Se pueden observar en la radiografía y la fotografía el estado de salud del caso.



Figura 12. Retirados los excesos de resina, se procede a la polimerización, vista vestibular y palatina respectivamente y pulido.

Pronóstico.

Según Luiz N. Baratieri en su libro ESTHETICS el resultado estético puede variar en cada caso, principalmente debido a la deshidratación de los fragmentos, a la perdida de estructura, a la existencia de uno o más fragmentos, a la condición y color del diente previo a la fractura, y no menos importante a la técnica restaurativa utilizada.

En este caso en particular los fragmentos estuvieron la mayor parte del tiempo hidratados. La estética fue buena y aunque el grosor biológico fue invadido en forma mínima, al parecer este se ha restituido a sus valores previos, recordemos que es un paciente de sexo masculino de 12 años de edad y aun no termina el proceso de erupción dental, por lo cual y de acuerdo a la literatura el pronóstico va de bueno a muy bueno.

Figura 13. Postoperatorio inmediatamente después de retirar el dique de hule y ajustar oclusión.

Ningún tratamiento dental es eterno o garantizable, la cooperación del paciente es fundamental para que éste sea longevo, al seleccionar técnicas como la mencionada, sabemos que en un futuro podrá necesitar algún otro tipo de tratamiento, pero también sabemos que la decisión clínica puede hacer la diferencia en evitar a corto o mediano plazo procedimientos más invasivos.

Figura 14. Postoperatorio una semana después la adhesión de los fragmentos.

Figura 15. Postoperatorio a 1 año. La adhesión del fragmento ha sido eficiente y La morfología, el color, traslucidez y brillo superficial del esmalte se ha mantenido en condiciones aceptables

REFERENCIAS

Baratieri LN. RESTAURACAO DE DENTES ANTERIORES FRATURADOS. DENTISTICA: PROCEDIMENTOS PREVENTIVOS E RESTAURADORES: SAO PAULO QUINTESSENCE P. 1988: 257-293.

Baratieri Narciso L, Monteiro Junior S, Amaral Caldeira de Andrada M, Cardoso Vieira LC, Carlos Cardoso A, Vicente Ritter LC, Carlos Cardoso A, Vicente Ritter A. ESTHETICS. Direct Adhesive Restorations on Fractured Anterior Tooth: QUINTESSENCE P. 1998:136-261.

Bitter K, Perdigao J, Exner M, Neumann K, Kielba, Exner M, Neumann K, Kielbassa AM, Sterzenbach G. RELIABILITY OF FIBER POST BONDING TO ROOT CANAL DENTIN AFTER SIMULATED CLINICAL FUNCTION *IN VITRO*. Operative Dentistry 2012;37(4):397-405.

Busato ALS, Hernández PAG, Macedo RP, Netto SP. SENSIBILIDADE DENTINARIA IN. ESTRELA C (ORG.) DOR ODONTOGENICA 2002. SAO PAULO: ARTES MEDICAS.

Calixto Al. COLLAGEM DE DENTES ANTERIORES FRATURADOS. RELATO DE CASO CLINICO. J BRAS CLIN ESTET ODONT 1999;15:29-33.

Chosack A, Eidelman E. REHABILITATION OF FRACTURED INCISOR USING THE PATIENT´S NATURAL CROWN: CASE REPORT. J DENT CHILD 1964; 31(1):19-21.

De Munk J, Van den Steen, A. Mine, K.L. Van Landuyt, A. Poitevin, G. Opdenakker, & B. Van Meerbeek. INHIBITION OF ENZIMATIC DEGRADATION OF ADHESIVE-DENTIN INTERFACES. J DENT RES 2009; 88(12):1101-1106.

Espinosa R, Valencia R, Uribe M, Ceja I, Saadia M. ENAMEL DEPROTEINIZATION AND ITS EFFECT ON ACID ETCHING: AN *IN VITRO* STUDY. J Clin Pediatr Dent 2008; 33 (1):13-20.

Franco EB, Coradazzi JL, Ishikiriama A, Souza Jr. MHS, Navarro MF. RESTAURACOES DE DENTES ANTERIORES FRATURADOS COM APROVEITAMENTO DO FRAGMENTO. CASO CLINICO. ESTOMAT E CULT 1985;15 (4):47-50.

Marchi GM, Paulillo LAMS, Pimienta LAF, De Lima FAP. EFFECT OF DIFFERENT FILLING MATERIALS IN COMBINATION WITH INTRARADICULAR POSTS ON THE RESISTANCE TO FRACTURE OF WEAKENED ROOTS. J ORAL REHABIL 2003;30(6):623-9.

Sillas Duarte Jr, Neimar Sartori, Avishai Sadan, Jin-Ho Park. ADHESIVE RESIN CEMENTS FOR BONDING ESTETIC RESTORATIONS: A REVIEW. QDT 2011: 41-67.

Spasser HF. REPAIR AND RESTORATION OF A FRACTURED, PULPALLY INVOLVED ANTERIOR TOOTH: REPORT OF CASE. J AM DENT ASSOC 1997;94 (3):519-20.

Tennery TN. THE FRACTURED TOOTH REUNITED USING THE ACID-ETCH BONDING TECHNIQUE. TEX DENT J 1978;96 (8):16-7.

Vilela L, Araujo MJ. DIENTES FRACTURADOS. REV GAUCHA ODONT 1985; 33 :136-7.

Valencia R. y Espinosa R. ADHESIÓN DIRECTA DE CARILLAS DE ESMALTE OBTENIDAS DEL MISMO PACIENTE. Revista RODYB 2013 Volumen II. Número 2. Mayo-Agosto 2013. www.rodyb.com/adhesion-directa-de-carillas-de-esmalte-obtenidas-del-mismo-paciente.

AGRADECIMIENTO

Los autores agradecen al Dr. Víctor Manuel Sáenz Figueroa, por los tratamientos endodónticos efectuados en el paciente para la conclusión de este caso clínico.

RECIBIDO: 17-06-2013

ACEPTADO: 03-07-2013