

## Caso clínico

REPERCUSIONES ODONTOLÓGICAS EN PACIENTE PEDIÁTRICO CON ANTECEDENTE DE TERAPIA ONCOLÓGICA (RABDOMIOSARCOMA)  
DENTAL IMPLICATIONS IN PEDIATRIC PATIENTS WITH BACKGROUND OF ONCOLOGICAL THERAPY (RABDOMIOSARCOMA)

Ramírez Esparza, Karla M.<sup>1</sup>, Vizcaíno Martínez, Laura M.<sup>2</sup>, Díaz Valle, Miguel A.<sup>3</sup>, Espinosa Fernández, Roberto<sup>1</sup>, Macías Lamas, Nalleli G.<sup>1</sup>, Chávez Maciel, José M.<sup>1</sup>.

1 Profesor de la Especialidad en Odontopediatría de la U. de G.

2 Egresada de la Especialidad en Odontopediatría de la U. de G.

3 Profesor de la Especialidad de Prótesis Maxilofacial de la U. de G.

Volumen 7.  
Número 2.  
May - Ago 2018

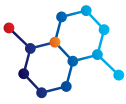
Recibido: 30 noviembre 2017  
Aceptado: 17 febrero 2018

## RESUMEN

El rhabdomiosarcoma (RMS) es una neoplasia mesenquimal maligna que exhibe células del músculo esquelético con diferentes grados de diferenciación. Corresponde al tumor maligno de tejido blando más frecuente en niños. Los sujetos con RMS requieren terapia oncológica de modalidad múltiple: quimioterapia sistémica, radioterapia y cirugía para el control tumoral local. Si las edades de los pacientes corresponden al período de formación y desarrollo de los órganos dentarios permanentes, pueden aparecer ciertas anomalías dentales como: acortamiento y curvatura anormal de las raíces, cierre prematuro de ápices, áreas de hipocalcificación, retraso en el desarrollo dental, hipomineralización del esmalte, así como osteorradionecrosis, xerostomía, mucositis, candidiasis, trismus, ageusia, necrosis de los tejidos blandos, retraso en la cicatrización y falta de desarrollo craneofacial que podría ocasionar hipoplasias y asimetrías. El objetivo del presente artículo consiste en describir las alteraciones dentales y las alternativas de rehabilitación oral de paciente masculino de 7 años de edad con antecedentes de RMS en región nasal, que recibió terapia oncológica de modalidad múltiple. Se discuten las repercusiones a corto, mediano y largo plazo ocasionadas por el tratamiento contra el cáncer, así como, el correcto manejo odontológico. **Palabras clave:** Rhabdomiosarcoma, anomalías dentales, quimioterapia, radioterapia, terapia combinada.

## ABSTRACT

Rhabdomyosarcoma (RMS) is a malignant mesenchymal neoplasm that exhibits skeletal muscle cells with different degrees of differentiation. This corresponds to the most common malignant soft tissue tumor in children. The subjects with RMS require multiple modality oncological therapy: systemic chemotherapy, radiotherapy and surgery for local tumor control. If the ages of these patients correspond to the period of formation and development of the permanent dental organs, certain dental anomalies may appear such as: shortening and abnormal curvature of the roots, premature closure of apices, areas of hypocalcification, delayed dental development, hypomineralization of enamel, as well as osteoradionecrosis, xerostomia, mucositis, candidiasis, trismus, ageusia, soft tissue necrosis, delayed healing and lack of craniofacial development that could cause hypoplasias and asymmetries. The objective is to describe the dental alterations and alternative oral rehabilitation of a 7-year-old male patient with a history of RMS in the nasal region, who received multiple modality oncological therapy. The repercussions in the short, medium and long term caused by the treatment against cancer are discussed, as well as the correct dental management. **Keywords:** Rhabdomyosarcoma, tooth abnormalities, chemotherapy, radiotherapy, combined modality rherapy.



## INTRODUCCIÓN

El rhabdomyosarcoma (RMS) es una neoplasia mesenquimal maligna que exhibe células del músculo esquelético con diferentes grados de diferenciación (Ananthaneni, 2016; Figueroa, 2010; Möller, Perrier, 1998; Chigurupati- Alfatooni, 2002). El RMS infantil es el tumor maligno de tejido blando más frecuente que implica cabeza y cuello. El sitio más común de aparición en la cabeza es en la órbita, seguido de la cavidad nasal y la nasofaringe (Möller, Perrier, 1998; Shetty, Tuft, 2005). Representa el 5-15% de todos los tumores sólidos malignos y 4-8% de todas las enfermedades malignas en niños menores de 15 años de edad (Ananthaneni, 2016; Möller, Perrier, 1998; Chigurupati- Alfatooni, 2002). En los niños, este tumor representa aproximadamente 3.5% de los casos de cáncer en edades de 0 a 14 años de edad. En México se calcula su incidencia anual promedio de 2.5 por millón y la proporción varón:mujer es de 2:1 (Möller, Perrier, 1998). El pronóstico de supervivencia se relaciona directamente con el estadio de la enfermedad en el momento del diagnóstico, la localización anatómica, el tipo histológico y el grado de anaplasia de células tumorales (Möller, Perrier, 1998).

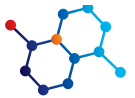Los pacientes con RMS requieren terapia oncológica de modalidad múltiple: quimioterapia sistémica, radioterapia y cirugía para el control tumoral local (Figueroa, 2010; Nishimura, 2013). Esta terapia multimodal puede afectar el desarrollo de los dientes, la función salival, el desarrollo craneofacial, la función de la articulación temporomandibular y todo el sistema ecológico de la cavidad oral, lo que coloca a algunos sobrevivientes de cáncer infantil en mayor riesgo de una mala salud oral y dental (Effinger, 2014, Möller, Perrier, 1998; Misir- Zerener, 2014) (Véase Cuadro 1). La terapia multimodal para la mayoría de las neoplasias pediátricas, ha producido un incremento en el número de sobrevivientes, sin embargo, estos están en mayor riesgo de una variedad de problemas de salud como resultado de su cáncer o su tratamiento (Landier, 2004).

La terapia de radiación ionizante y quimioterapia pueden afectar a los dientes en desarrollo que son más vulnerables antes de la histodiferenciación y calcificación incremental del germen del diente. Esta susceptibilidad cesa una vez que se ha completado la calcificación; sin embargo, el impacto total no es evidente hasta que los dientes entran en erupción. Las anomalías variarán con el grado de desarrollo de los dientes de acuerdo a la edad del paciente, la dosis y la zona de la radiación (Jaffe- Toth, 1984).

Un paciente está en mayor riesgo de anomalías del desarrollo odontogénicos si es tratado con quimioterapia en edades inferiores a los 5 años, debido a la actividad prolífica de las células madre dentales durante este periodo (Kaste, 2009). Se ha informado que agentes antineoplásicos pueden interferir con la odontogénesis, causando acortamiento radicular, así como amelogénesis, dando como resultado hipomineralizaciones e hipoplasias en el esmalte (Möller, Perrier, 1998). La radiación afecta a la matriz ósea, además, el número de osteoblastos se reduce ocasionando una disminución de la producción de colágeno (Shetty, Tuft, 2005).

La dentición en desarrollo es más sensible a la radioterapia antes de la etapa de morfodiferenciación y calcificación; la radiación en este momento puede causar agenesia de segundo y tercer molar. La alteración severa del crecimiento mandibular y de la preservación relativa del maxilar se refleja según la distribución del campo de radiación. La hipodoncia, amelogénesis del esmalte, microdoncia, y la malformación de raíz se han atribuido a la quimioterapia (Möller, Perrier, 1998; Misir, Zerener, 2014; Effinger KE, 2014).

En la literatura se ha informado sobre el fracaso del crecimiento de los huesos faciales en niños tratados con radioterapia para tumores de cabeza y cuello. Los tejidos parecen ser más sensibles durante los periodos de máximo crecimiento, es decir, desde el nacimiento hasta los 6 años de edad y durante la pubertad (Möller, Perrier, 1998, Effinger KE, 2014)



Posible efecto tardío	Terapia predisponente	Factores modificadores	Consideraciones recomendadas de detección/cuidado
Alteraciones en el desarrollo del diente: • Agenesia de diente/raíz • Adelgazamiento/acortamiento de la raíz • Displasia del esmalte • Microdoncia	Cualquier quimioterapia y radiación de cabeza y cuello TCMH	Falta de dentición permanente en el momento de la terapia. Edad <5 años en el tratamiento Agentes alquilantes (especialmente ciclofosfamida). Radiación que afecta la cavidad oral o las glándulas salivales. Historia de boca seca.	Limpieza dental, examen y aplicación de flúor: cada 6 meses.  Examen oral: anual.  Panorámica para evaluar el desarrollo de la raíz: prioritario antes del procedimiento dental.
Xerostomía/disfunción de la glándula salival.	Radiación de cabeza y cuello. TCMH.	Radiación que afecta a las glándulas parótidas. GVHD crónica.	Limpieza dental, examen y aplicación de flúor: cada 6 meses. Consulta de xerostomía: anual. Tratamiento con sustitutos de saliva, agentes humectantes y sialogogos.
Anormalidades craneofaciales.	Radiación de cabeza y cuello.	Edad <5 años en el tratamiento.	Evaluación psicossocial: anual. Examen craneofacial: anual.
Trismus/disfunción de la articulación temporomandibular.	Radiación de cabeza y cuello TCMH	Edad <5 años en el tratamiento GVHD crónica	Ejercicios de estiramiento mandibular Uso de dispositivos de movimiento de la mandíbula
Osteorradionecrosis.	Radiación de cabeza y cuello.	Pre-radiación dental y estado periodontal.	Estudios de imágenes (radiografías, tomografías computarizadas y / o resonancia magnética) o biopsias quirúrgicas según sea necesario. Tratamiento con oxígeno hiperbárico o intervención quirúrgica.
Neoplasia oral posterior.	Radiación de cabeza y cuello TCMH	TCMH alagénico Agudo/crónico. GVHD. Mutaciones predisponentes del cáncer familiar. Consumo de tabaco (fumar puros, cigarrillos o pipas, mojar, masticar). Abuso de alcohol. Exposición excesiva al sol (aumenta el riesgo de cáncer del labio inferior).	Inspección y palpación de la cavidad oral, la piel y los tejidos blandos: anualmente. Referencia para biopsia de lesiones sospechosas.

TCMH. - Trasplante Pediátrico de Células Madre Hematopoyéticas  
GVHD Enfermedad oral de injerto contra huésped -- Injerto Oral contra enfermedad del huésped  
Oral graft-versus-host disease

Cuadro 1.- Efectos orales y dentales tardíos asociados con la terapia del cáncer en sobrevivientes de cánceres infantiles y adolescentes (Effinger KE, 2014. Children's Oncology Group, 2014)

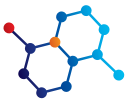
## DESCRIPCIÓN DEL CASO

Paciente masculino de 7 años de edad con antecedentes de RMS en región nasal lado derecho, se presenta a la Clínica de la Especialidad de Odontopediatría.

El infante presentó esta patología a la edad de 2 años, para la cual recibió terapia oncológica combinada: Radioterapia 3D conformacional usando Acelerador Lineal de 6MV fotones. Se realizaron 24 tratamientos de 1.7 Gy para completar una dosis total de 40.8 Gy, así como esquema de quimioterapia con Adriamicina/Ciclofosfamida/Vincristina.

Previo aceptación al Consentimiento Informado por parte de los padres, de acuerdo a la Declaración de Helsinki y el Comité de Ética y Bioseguridad de la Universidad de Guadalajara, se realizó anamnesis, y se analizaron los métodos diagnósticos.- tomografía axial computarizada, radiografía panorámica y periapical (Fig. 1). Se observó seno maxilar derecho hipoplásico y anomalías dentales como la falta de desarrollo de raíces O.D. 1.1 y 1.2, agenesia de O.D.1.7 y taurodontismo de O.D.2.6. Clínicamente encontramos movilidad grado III en O.D. 1.1 y grado II O.D. 1.2, además de presencia de placa dentobacteriana e hipomineralizaciones en múltiples órganos dentales (Fig. 1 y 2).

Una vez realizado el diagnóstico, se procedió a realizar el tratamiento odontológico integral del paciente, el cual consistió, en principio, en la adecuación de medio biológico bucal, posterior



extracción del O.D. 1.1, debido a la movilidad presentada (Fig. 2). Una vez lograda la cicatrización del alveolo, se toma impresión para elaborar prótesis parcial removible, la cual se realiza en colaboración con la Clínica de Prótesis Maxilofacial de las Clínicas Odontológicas Integrales del Centro Universitario de Ciencias de la Salud de la Universidad de Guadalajara.

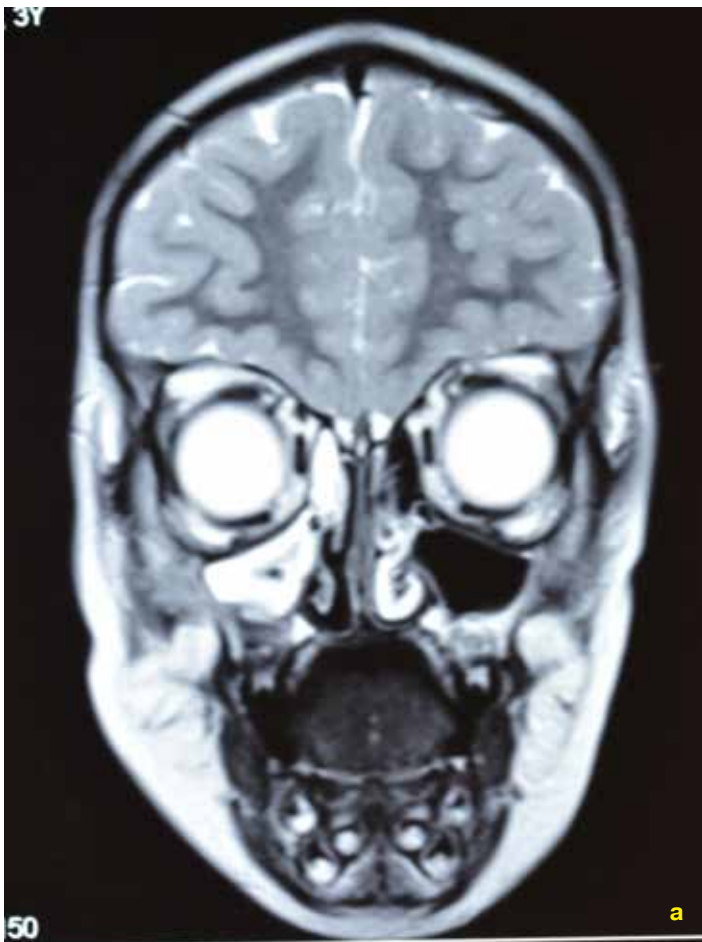
La prótesis fue elaborada con expansor palatino para acompañar el crecimiento transversal del paciente. El pónico se realizó con técnica de estratificación, reproduciendo las hipomineralizaciones, recuperando la estética y función (Fig. 3).

Una vez cumpliendo con los requerimientos funcionales y estéticos, se dieron citas de control cada tres meses evaluando que el expansor sea utilizado de manera adecuada durante el crecimiento del paciente y así guiar la erupción dental; además de poder evaluar los daños a la estructura dental que se pudieran presentar en los órganos dentarios permanentes que continuarán en proceso de erupción, así como el desarrollo craneo facial del paciente. Se recomiendan profilaxis y aplicaciones tópicas de fluoruro cada seis meses y se insiste constantemente en la higiene dental del paciente para evitar futuras lesiones cariosas y problemas periodontales.

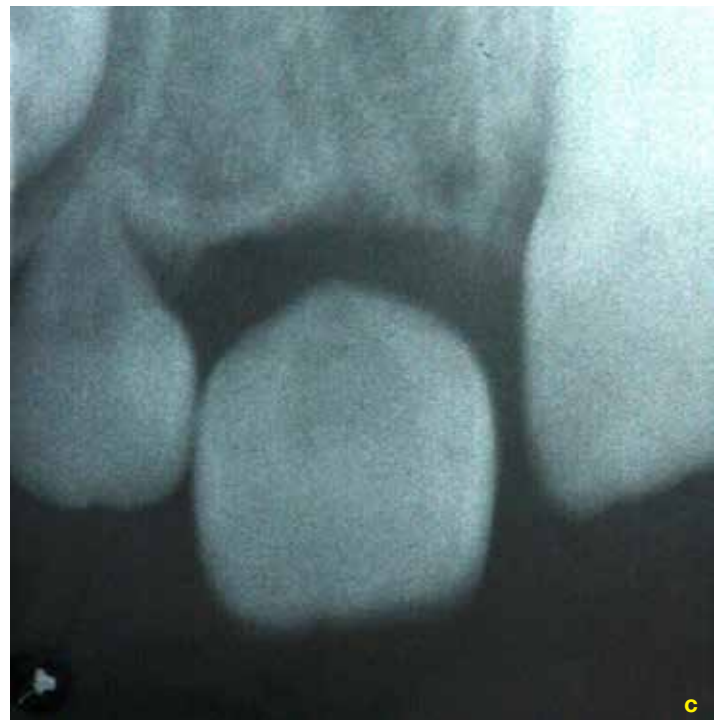
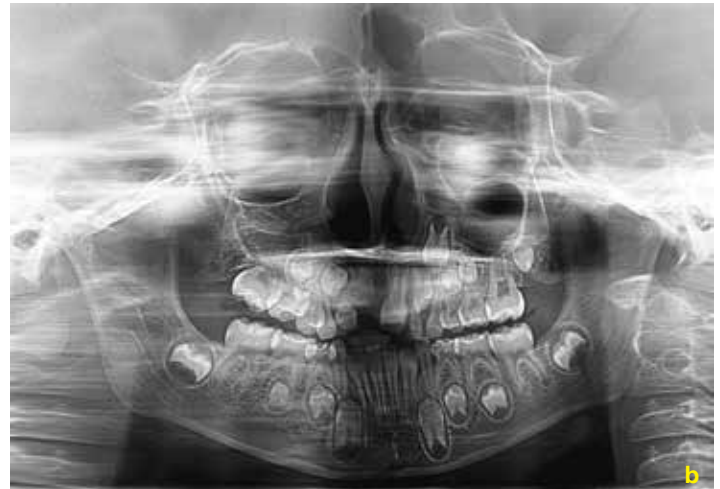
Fig. 1.- Métodos diagnósticos.

a) Tomografía axial (seno maxilar derecho hipoplásico), b) Radiografía panorámica (falta de desarrollo de raíces O.D. 1.1 y 1.2, agenesia de O.D.1.7 y taurodontismo de O.D.2.6) y c) Radiografía periapical (ausencia de desarrollo radicular en O.D. 5.1 y 5.2).



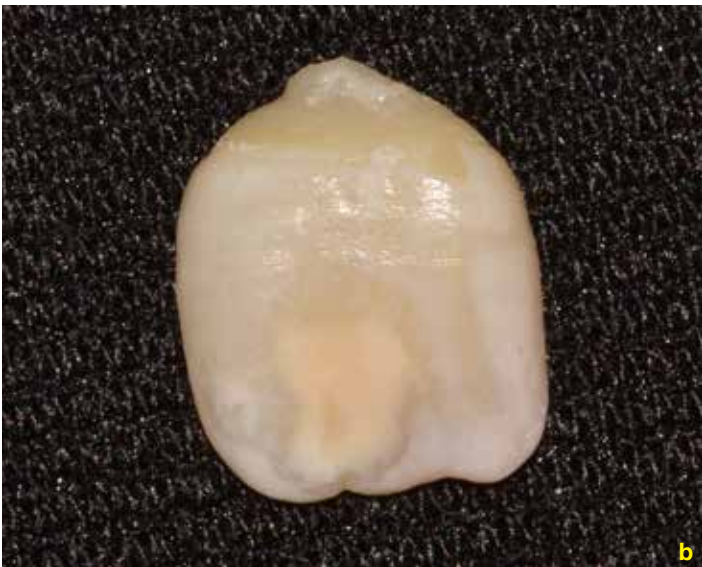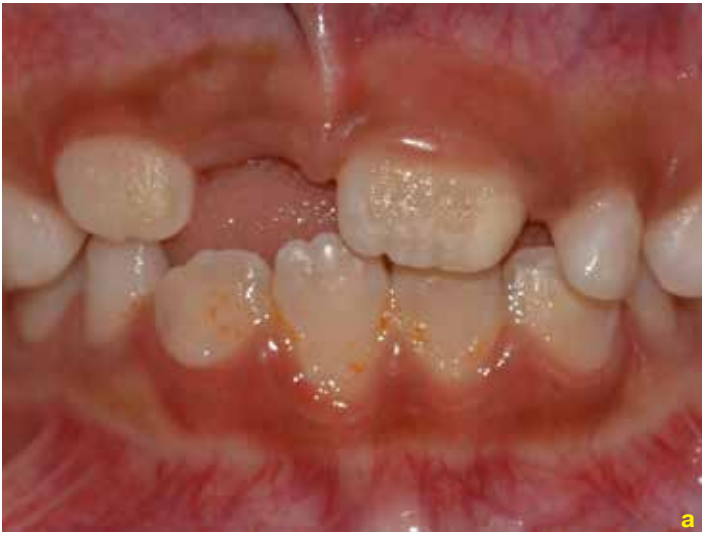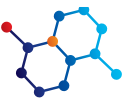


Fig. 2.- a) Fotografía intraoral de órganos dentarios con presencia de hipomineralizaciones. b) Órgano dentario 5.1 extraído, se observa claramente la presencia de hipomineralización en zona incisal.

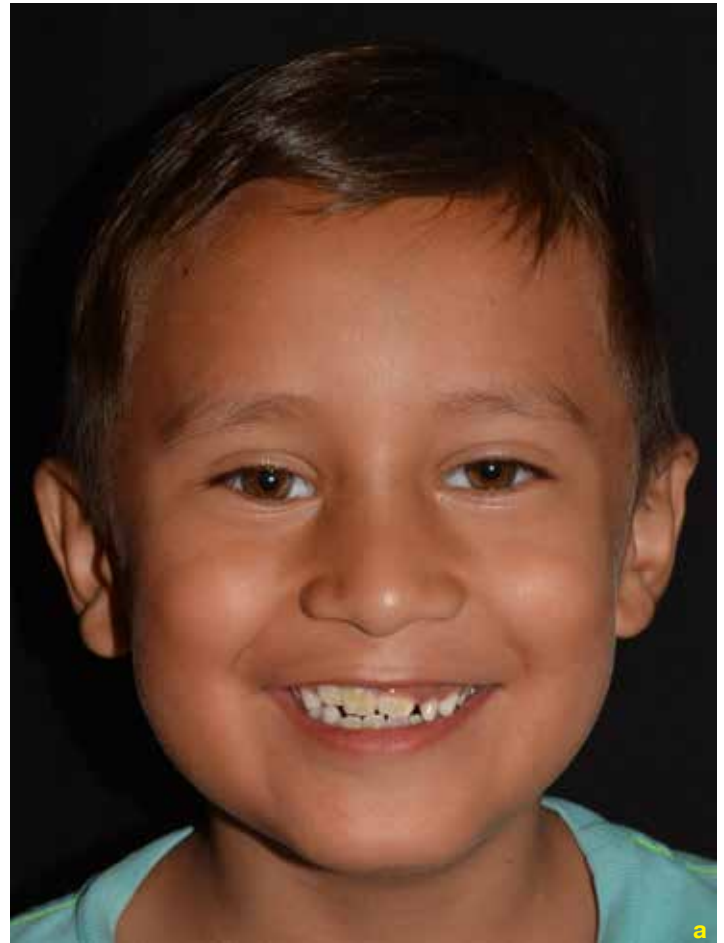
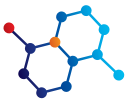


Fig. 3.- a) Paciente con prótesis parcial removible con presencia de diente acrílico estratificado para simular las hipomineralizaciones. La prótesis presenta tornillo de expansión que acompaña el crecimiento del paciente.



## DISCUSIÓN

Los pacientes con terapia oncológica requieren para su tratamiento distintos métodos de diagnóstico. La terapéutica debe individualizarse de acuerdo a las alteraciones dentales presentes.

En el caso anteriormente descrito se le atribuye a la terapia oncológica las anomalías dentales y fisiológicas, ya que el paciente recibió el tratamiento cuando sus órganos dentarios se encontraban en proceso de formación y desarrollo, afirmando así, que las alteraciones observadas son consecuencia del tratamiento oncológico. Además, es importante considerar la ubicación del rhabdomiosarcoma, ya que este se encontraba en la cavidad nasal, una zona colindante con las estructuras afectadas como lo serían los órganos dentarios y el seno maxilar (Nishimura, 2013). Cabe destacar que la terapia se realizó en el área de cabeza y cuello, siendo esto importante para las futuras secuelas en el desarrollo craneofacial del paciente.

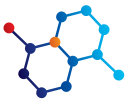
Barrow y White 1952, concluyeron que la distancia intercanina aumenta rápidamente de los 5 a los 9 años y la distancia intermolar entre los 7 y 11 años, por ello la importancia de elaborar una prótesis parcial removible con expansor palatino para acompañar el crecimiento del complejo maxilofacial del paciente (Barrow y White 1952), evaluando el grado de desarrollo que pueda ser necesario, ya que, como ha sido explicado anteriormente, habrá que evaluar las afectaciones en el desarrollo craneofacial que pudieran llegar a presentarse.

Considerando las afectaciones que podrá tener el paciente, debe considerarse que esté es un paciente inmunosuprimido, con alta susceptibilidad a enfermedades orales como la caries dental y la enfermedad periodontal debido a la xerostomía. Además, considerar que será necesario un tratamiento interdisciplinario, debido a la ausencia de órganos dentarios, crecimiento anormal de estructuras craneofaciales, maloclusiones, afectación de la articulación temporomandibular, que pudiera llegar a presentarse durante el desarrollo del paciente (Children's Oncology Group, 2014, Shetty K, 2005, Effinger KE, 2014).

Será necesario considerar la posibilidad de tratamientos conservadores, por el riesgo de presentar osteoradionecrosis, por tal motivo, realizar una valoración exhaustiva antes de realizar algún tipo de tratamiento quirúrgico, así como una adecuada profilaxis antibiótica (Children's Oncology Group, 2014). Se considera prioritaria la valoración continua del paciente, en donde se concientice de la importancia de citas periódicas cada seis meses a atención dental, así como de una dieta e higiene adecuada, la utilización de fluoruro y enjuagues bucales, así como la utilización de saliva artificial. La toma de radiografías panorámicas para poder identificar el desarrollo y presencia de anomalías dentales y faciales será determinante en citas posteriores (Effinger KE, 2014, Children Oncology Group, 2014).

## CONCLUSIÓN

Es de suma importancia valorar a todo paciente pediátrico con antecedentes de cáncer y terapia oncológica, ya que, dependiendo de la edad, la localización y la severidad en la que presentó la patología, será factible reconocer anomalías dentales y llevar a cabo una terapéutica individualizada. Considerando que los pacientes con cáncer y tratamiento oncológico se encuentran inmunosuprimidos, estará indicada la realización de un tratamiento profiláctico que consista en instrucción en higiene dental, enjuagues con clorhexidina, aplicaciones de fluoruro, y un seguimiento regular del paciente. De igual manera, será primordial seguir el caso aún terminada la terapia oncológica y la erradicación del cáncer, ya que pueden encontrarse anomalías dentales y craneofaciales que pueden disminuir la efectividad de un tratamiento convencional.



## REFERENCIAS

1. Ananthaneni, A., Kuberappa PH, Srinivas GV, Kiresur MA. Alveolar rhabdomyosarcoma of maxilla, *J Oral Maxillofac Pathol*, 2016; 20(1): 164.
2. Barrow GV, White JR. Developmental changes of the maxillary and mandibular dental arches. *Angle Orthod* 1952; 22:41-46.
3. Chigurupati R, Alfatooni A, Myall RW, Hawkins D, Oda D, Orofacial rhabdomyosarcoma in neonates and young children: a review of literature and management of four cases, *Oral Oncol*, 2002; 38(5): 508–15.
4. Children's Oncology Group (COG) Long-Term Follow-Up Guidelines for Survivors of Childhood, Adolescent, and Young Adult Cancers, 2014
5. Efinger KE, Migliorati CA, Hudson MM, McMullen KP, Kaste SC, Ruble K, et. al. Oral and dental late effects in survivors of childhood cancer: a Children's Oncology Group report, *Support Care Cancer*, 2014; 22(7):2009-19.
6. Figueroa JJ, Cárdenas R, Rivera R, Castellanos A. Rbdomiosarcoma, experiencia de siete años en el Instituto Nacional de Pediatría, *GAMO*, 2010; 9(5):198-207.
7. Jaffe N, Toth BB, Hoar RE, Ried HL, Sullivan MP, McNeese MD. Dental and maxillofacial abnormalities in long-term survivors of childhood cancer: effects of treatment with chemotherapy and radiation to the head and neck, *Pediatrics*. 1984; 73(6): 816-23.
8. Kaste, SC, Goodman P, Leisenring W, Stovall M, Hayashi RJ, Yeazel M, et. al. Impact of Radiation and Chemotherapy on Risk of Dental Abnormalities: A Report from the Childhood Cancer Survivor Study, *Cancer*. 2009; 115(24): 5817–27.
9. Landier W, Bhatia S, Eshelman DA, Forte KJ, Sweeney T, Hester AL, et. al. Development of risk-based guidelines for pediatric cancer survivors: the Children's Oncology Group Long-Term Follow-Up Guidelines from the Children's Oncology Group Late Effects Committee and Nursing Discipline, *J Clin Oncol*. 2004; 22(24):4979-90.
10. Misir A, Zerener T, Günhan Ö, Dental management long term follow-up of the post radio-chemotherapy—Rhabdomyosarcoma patient: Report of a case, *Journal of Oral and Maxillofacial Surgery, Medicine, and Pathology*, 2014; 26(2): 154–157.
11. Möller P, Perrier M. Dento-maxillofacial sequelae in a child treated for a rhabdomyosarcoma in the head and neck. A case report, *Oral Surg Oral Med Oral Pathol Oral Radiol Endod* 1998; 86(3):297-303.
12. Nishimura S, Inada H, Sawa Y, Ishikawa H. Risk factors to cause tooth formation anomalies in chemotherapy of paediatric cancers, *Eur J Cancer Care*, 2013; 22(3): 353–360.
13. Shetty K., Tuft H. Dental management of the pediatric post radiation therapy—rhabdomyosarcoma patient: Case reports and review of literatura, *Oral Oncology*, 2005; 41(9): 242–248.