

USO DE RESINAS COMPUESTAS PARA EL TRATAMIENTO DE AGENESIA DENTAL E INCISIVOS LATERALES CONOIDES

USE OF DIRECT BONDING RESTORATIONS FOR THE TREATMENT OF DENTAL AGENESIS AND CONOID LATERAL INCISORS

Aguirre, L.¹, Noborikawa, A.²

1. Diplomada en Odontología Restauradora y Estética de la Universidad Peruana Cayetano Heredia. Lima, Perú.
2. Especialista en Odontología Restauradora (RNE: 0069) - Asociación Paulista de Cirujanos Dentistas, Regional Bauru - Sao Paulo, Brasil. Magister en Estomatología - Universidad Peruana Cayetano Heredia (UPCH). Docente del Departamento Académico de Clínica Estomatológica de la Facultad de Odontología de la UPCH. Docente de Postgrado del Área de Odontología Restauradora y Estética de la UPCH. Docente del Programa de Maestría en Estomatología de la UPCH. Docente de Segunda Especialidad de Cariología-Endodoncia de la Universidad Nacional Mayor de San Marcos.

RESUMEN

Este reporte describe el caso de un paciente de sexo masculino de 13 años de edad que presenta un incisivo lateral conoide y agenesia del incisivo contralateral, situaciones que según la literatura, son causadas por un mismo mecanismo genético. El propósito de este artículo es describir una alternativa de tratamiento para pacientes con las anomalías mencionadas. Objetivo del tratamiento: posicionar el canino en posición del incisivo lateral para luego reanatomizarlo, así como reanatomizar el canino decíduo persistente (pieza 53) y el incisivo lateral conoide izquierdo cerrando los diastemas. El tratamiento logró excelentes resultados con la utilización resina compuesta de inserción directa.

Palabras Clave

Agnesia, dientes conoides, anatomización, carilla directa, estética.

ABSTRACT

This report describes the case of a 13-year-old male patient who presents a conoid upper lateral incisor and missing upper lateral incisor; situations that, in the literature, are caused by the same genetic mechanism. The purpose of this article is to describe an alternative treatment for patients with the mentioned anomalies. The goal of the treatment: Put the canine in the position of the lateral incisor and recontour it, as well as reanatomize the primary retained canine and the conoid lateral incisor closing the diastemas. The treatment achieved excellent results using direct bonding restorations.

Keywords

Agnesia, conoid teeth, anatomization, direct veneer, aesthetic.

INTRODUCCIÓN

A continuación se conceptualizarán algunos términos importantes para el entendimiento del artículo y caso clínico:

I. Agenesia

La agnesia dental, definida como la ausencia congénita de uno o más dientes primarios o permanentes, es una de las anomalías dentales humanas más frecuentes. Ésta puede ser clasificada como hipodoncia, oligodoncia o anodoncia; el término hipodoncia es usado para describir agnesia de uno a 6 dientes (excluyendo las terceras molares), oligodoncia para la ausencia de más de 6 dientes (excluyendo las terceras molares), y anodoncia representa la ausencia completa de dientes.¹

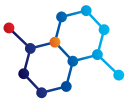
La prevalencia de la hipodoncia varía de 0,03 a 10,1% en diversas poblaciones.¹ Se ha sugerido una mayor prevalencia en personas de

sexo femenino; sin embargo, otros estudios no han encontrado diferencias significativas entre ambos géneros. En la dentición permanente, las dientes ausentes comúnmente son los terceros molares, seguidos tanto por las segundas premolares inferiores como por los incisivos laterales superiores.^{1,2}

La hipodoncia se origina a partir de un disturbio temprano en el proceso de formación dental durante la iniciación o proliferación del brote dental.^{2,3,4}

La anomalía dental encontrada más comúnmente en asociación con la hipodoncia son los dientes primarios retenidos. Esto es esperado desde que la ausencia de dientes permanentes se relaciona con la persistencia del predecesor primario.¹

Se ha sugerido que la hipodoncia y los incisivos laterales conoides son diferentes formas de manifestación genotípica (expresión) del mismo gen.^{1,2}



2. Dientes Conoides

La microdoncia puede ser encontrada en diversas formas comprometiendo comúnmente los incisivos laterales superiores, llamados incisivos en clavija y definidos como incisivos laterales superiores conoides.⁵ Los dientes conoides fueron descritos por Grahnén⁶ como aquellos dientes en los que el ancho mesiodistal incisal de la corona es más corto que el ancho cervical.^{1,7,8}

La prevalencia de los dientes conoides ha sido reportada en diversos estudios variando de 0,6 a 9,9%.⁷ Según un meta-análisis realizado por Hua⁷ a nivel mundial, casi una de cada 55 personas (1,88%) es afectada por laterales conoides, siendo las mujeres ^{1,35} veces más propensas que los hombres. Los laterales conoides tanto unilaterales como bilaterales ocurren con la misma frecuencia, pero cuando ocurre unilateralmente existe cierta predisposición en el lado izquierdo.

Granat y Chappelle⁹ refirieron que en la evolución de una especie un diente es reducido en volumen y se vuelve cónico antes de desaparecer.⁷ Además, los factores genéticos y ambientales son presuntamente responsables de la falta de dientes y tamaños reducidos de éstos.⁷

Los individuos con incisivos laterales malformados con frecuencia muestran un diastema en la región de la línea media causada por el movimiento distal del incisivo central. Debido a su tamaño reducido, los incisivos laterales malformados pueden además permitir la formación de otros diastemas en la región anterior.^{3,4} Con frecuencia causan múltiples espacios en el arco dentario que resultan en la alteración del patrón oclusal.⁵

Tratamiento

Los pacientes con incisivos laterales superiores malformados o ausentes pueden ser exitosamente tratados tanto por reemplazo o restauración del incisivo lateral, o por reposicionamiento y reconformado del canino para simular el incisivo lateral.

La pregunta clave para planificar el tratamiento es: Sobre el espacio ¿Debe ser abierto para colocar una prótesis, o el canino debe ser mesializado y reconformado para simular el lateral ausente?; y sobre el lateral conoide, ¿debe ser conservado y reconformado mediante una técnica directa o indirecta; o ser extraído? Un tratamiento adecuado requerirá que estas preguntas sean resueltas de acuerdo al diagnóstico y plan de tratamiento.²

Las opciones de tratamiento para incisivos laterales conoides dependen de las expectativas del paciente y experiencia del clínico.^{4,5} La opción más drástica es la extracción del diente conoide, ésta puede ser la mejor opción cuando hay insuficiente soporte radicular o malformación radicular, para luego ser reemplazado por un implante o la preparación de los dientes adyacentes para una prótesis fija o tratamiento ortodóncico.³

Cuando exista un suficiente soporte radicular, están disponibles algunas opciones de tratamiento para los incisivos laterales conoides; que van desde carillas con resina compuesta directa, carillas indirectas de cerámica, hasta coronas cerámicas.⁵

Las propiedades de las carillas de porcelana como color, forma, tex-

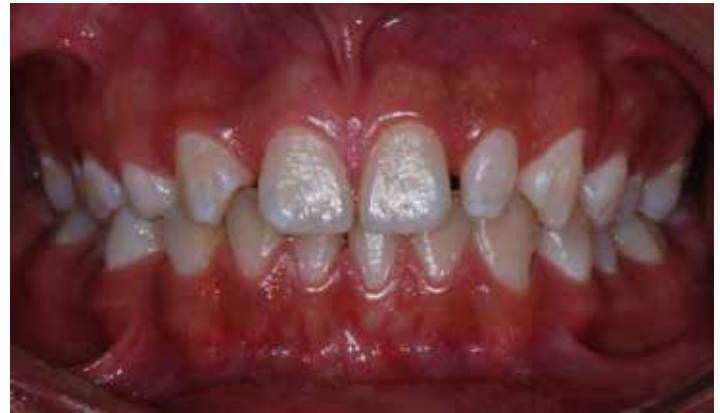

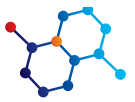
Figura N1.- Vista inicial

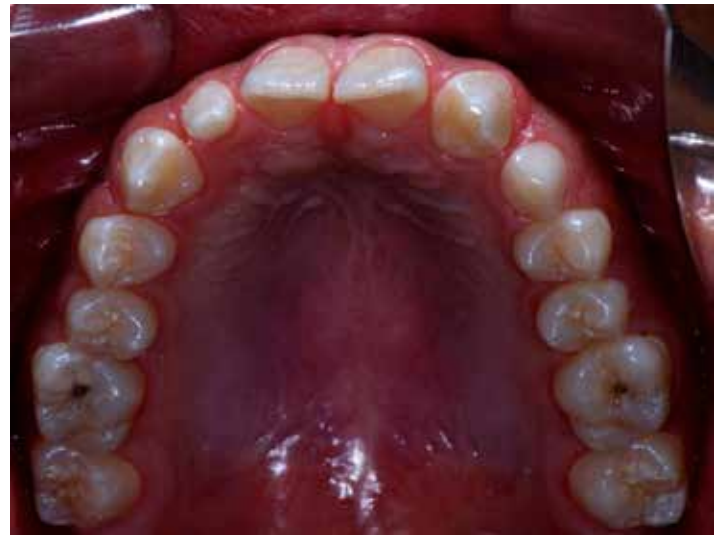

Figura N2.- vista oclusal superior

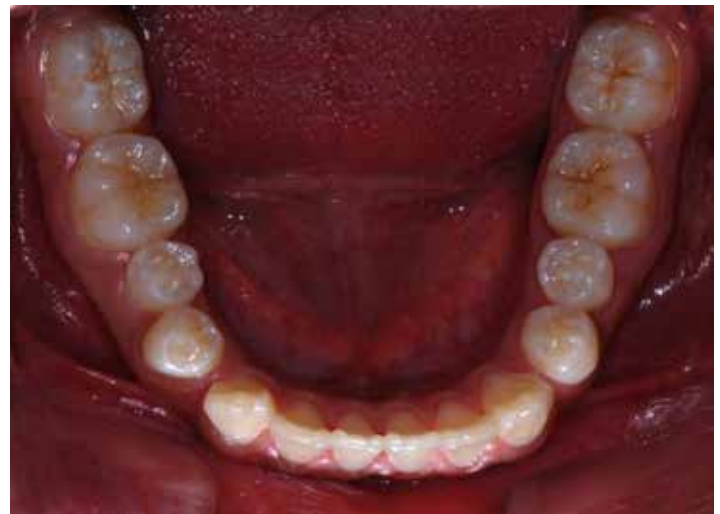

Figura N3.- vista oclusal inferior



tura y caracterización individual, las hace una opción de tratamiento atractiva.⁴ Sin embargo, las carillas de porcelana son relativamente costosas y están indicadas en pacientes adultos.^{4,5}

La opción más conservadora para corregir la forma dental es la restauración con resina compuesta directa debido a que puede ser logrado sin o con remoción mínima de estructura dental.⁵ Las carillas de resina compuesta exhiben excelentes propiedades físicas, integridad marginal y estética; en comparación con las restauraciones de cerámica, la resina compuesta no tiene el potencial de fractura catastrófica, ni causa desgaste abrasivo de la dentición opuesta.^{4,5}

Una ventaja significativa de las restauraciones con resina compuesta sobre otros materiales restauradores es que la reparación es posible intraoralmente sin el riesgo de modificar la estética o las propiedades del material.⁴

Durante el procedimiento restaurador es importante recordar preservar el espacio biológico periodontal de aproximadamente 2 mm. Invadir el espacio biológico resultará en inflamación gingival, forma-

ción de bolsas, y eventualmente pérdida de hueso alveolar. Mantener 3 mm de distancia desde la gíngiva marginal a la cresta del hueso alveolar es altamente recomendado para asegurar un adecuado ancho biológico al colocar la restauración 0,5 mm por debajo del margen gingival.⁵

REPORTE DEL CASO CLÍNICO

Paciente de sexo masculino de 13 años de edad, en aparente buen estado de salud general y que refiere no padecer de enfermedad sistémica, acude al servicio de Odontología Restauradora y Estética de la Clínica de Posgrado de la Universidad Peruana Cayetano Heredia, con motivo de consulta: "Deseo mejorar mi sonrisa" (Figura 1). Asimismo, refiere no presentar historia de trauma orofacial ni antecedentes familiares de anomalías dentales, sus dientes primarios erupcionaron a edad que correspondía.

Al examen clínico extraoral paciente es mesocéfalo, mesofacial, perfil convexo, normodivergente, con simetría facial conservada.

Al examen clínico intraoral ambos maxilares son de forma ovoide,

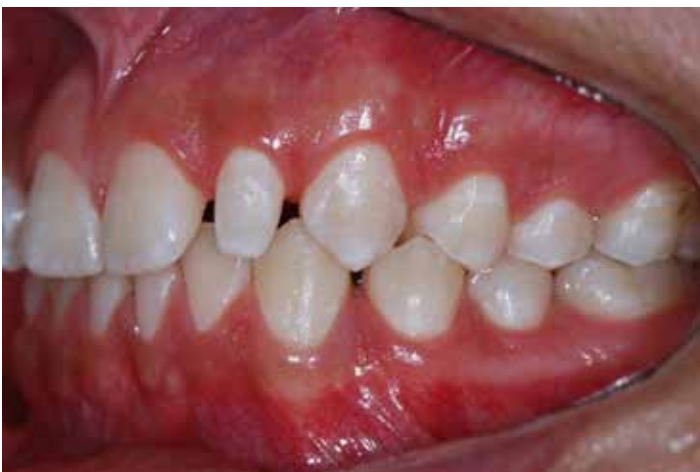

Figura N4.- vista lateral izquierda

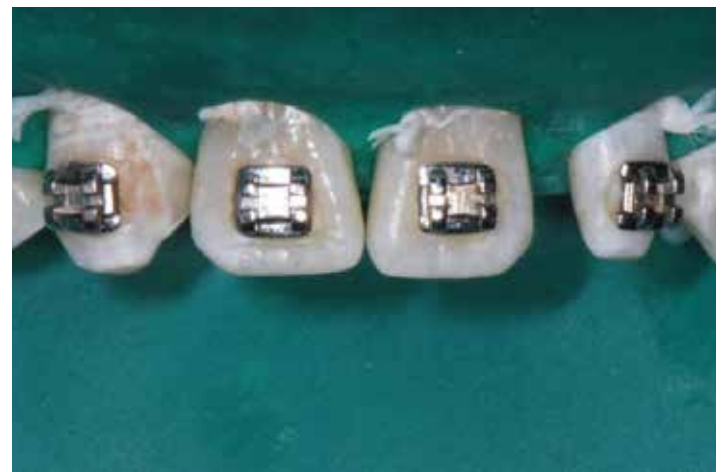

Figura N5.- inicio de reanatomización de la pieza 11

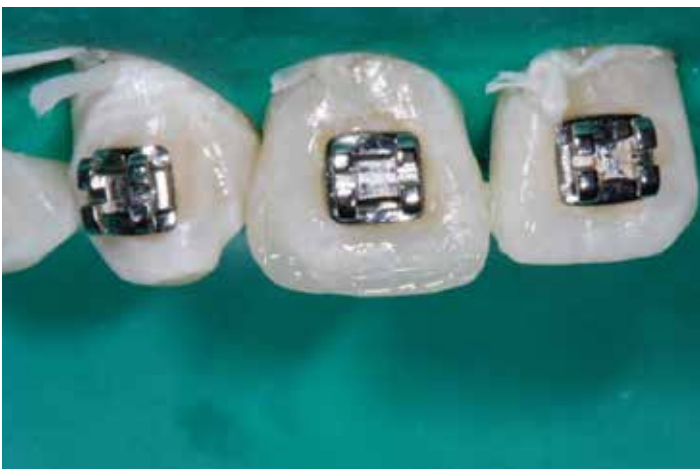

Figura N6.- reanatomización de la pieza 11

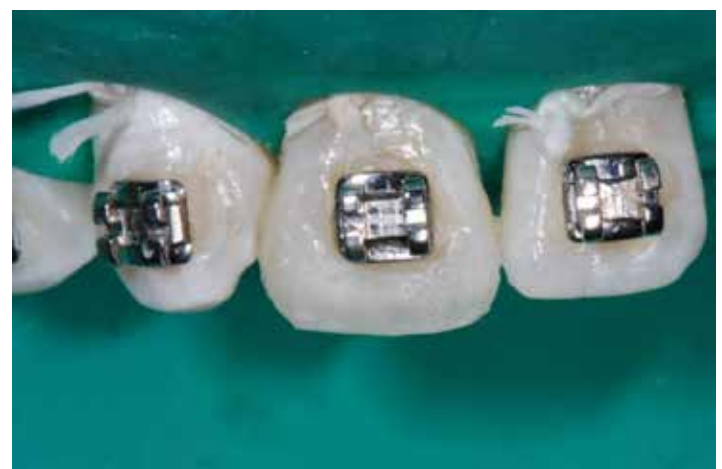

Figura N7.- reanatomización de la pieza 11 finalizada

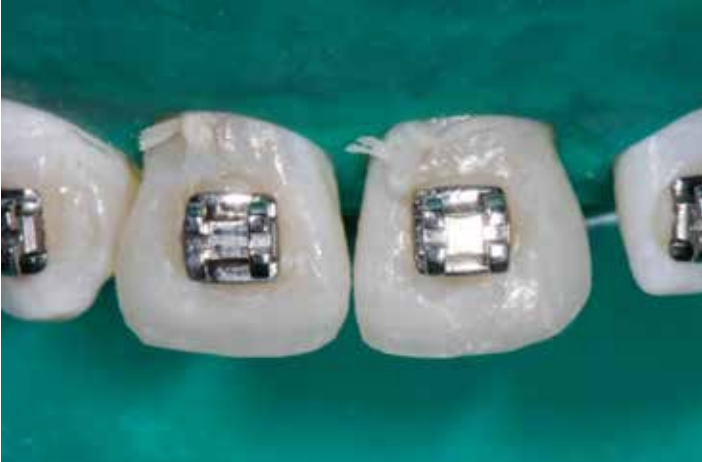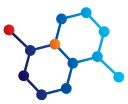


Figura 8.- reanatomización de la pieza 21 finalizada

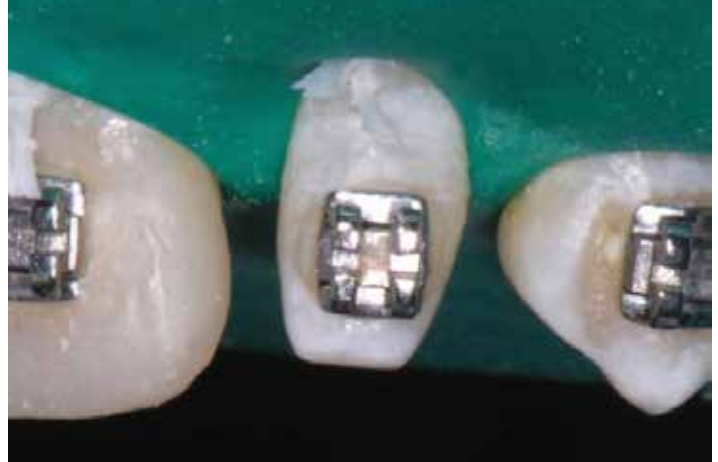

Figura 9.- pieza 22 conoide

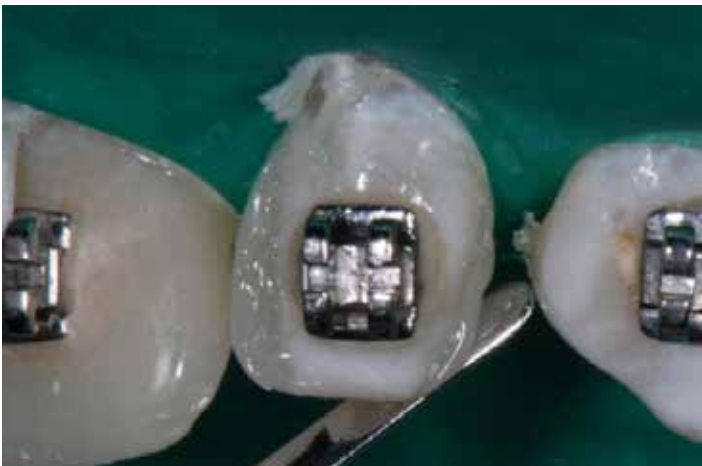

Figura 10.- reanatomización de la pieza 22 conoide

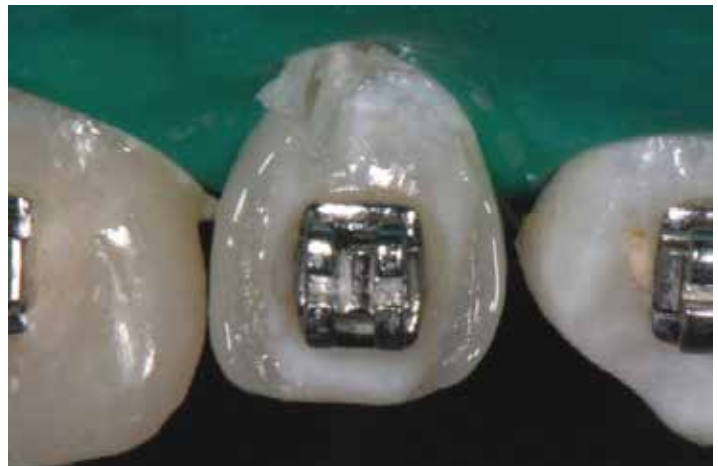

Figura 11.- establecimiento del diámetro mesiodistal de la pieza 22

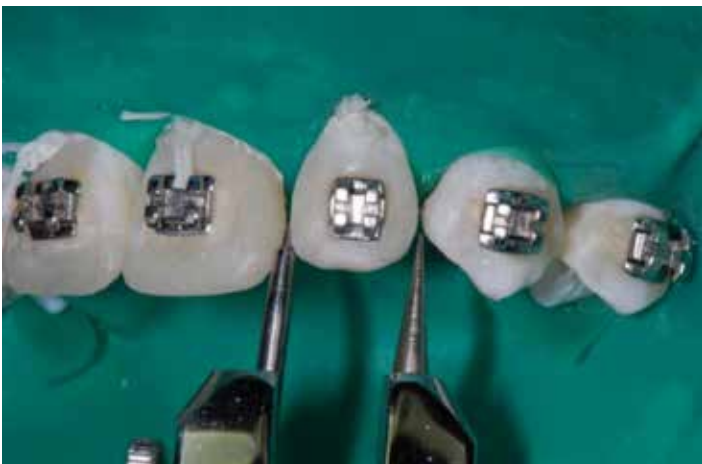


Figura 12.- reanatomización de la pieza 22 finalizada

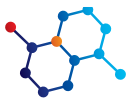
arco superior con diastemas (Figura 2) e inferior con giroversión en piezas 43 y 44 (Figura 3), con relación molar clase I y relación canina clase I (Figura 4), entrecruzamiento vertical de 20% y horizontal de 2 mm. Presentaba agenesia de la pieza 12, debido a ello la pieza 13 se encontraba en la posición del 12 y se observó la persistencia de la pieza 53 en la ubicación de la pieza 13; además se observó la pieza 22 conoide.

Diagnóstico

Agenesia de la pieza 12, persistencia de la pieza 53, diastemas en el maxilar superior y pieza 22 conoide.

Plan de tratamiento

- Mesialización de la pieza 13 en la posición de la pieza 12.
- Cierre de diastemas con resina compuesta en las piezas 11, 21 y 22.
- Reanatomización de la 13.
- Gingivectomía y carilla directa en la pieza 53.
- Placa de Hawley para contención.



Tratamiento

Se instaló aparato ortodóncico para la mesialización de la pieza 13 en la posición de la pieza 12; LUEGO, (Figura 5) se procedió al cierre de diastemas mediante la colocación de resina compuesta en las superficies proximales de las piezas 11 (Figura 6 y 7), 21 (Figura 8) y 22 (Figura 9, 10 y 11), estableciendo el ancho mesio-distal de dichas piezas (Figura 12). A continuación, se procedió con la reanatomización de la pieza 13 en 12 siguiendo el protocolo de Tuverson¹⁰, descrito a continuación:

1° La punta del canino fue reducida para producir el borde incisal (Figura 13) y se redujeron los bordes mesial y distal.

2° El ángulo disto-incisal se redondeó ligeramente simulando el del incisivo lateral.

3° La eminencia de la superficie vestibular fue reducida, se debe tener cuidado durante el desgaste porque los caninos presentan un color más oscuro que los incisivos centrales y excesivo desgaste podría ocasionar una apariencia oscurecida del diente.

4° La superficie lingual se desgastó en el área incisal para permitir un adecuado entrecruzamiento vertical y horizontal (Figura 14).

Además, se realizó gingivectomía EN la pieza 53 (Figura 15) estableciendo una correcta proporción de corona clínica (Figura 16). Dos meses después se retiró el aparato ortodóncico (Figura 17) y se reanatomizó dicha pieza con una carilla directa (Figura 18, 19, 20).

Finalmente, se tomaron fotografías finales (Figura 21, 22, 23, 24), y se instaló como aparato de contención una placa de Hawley.

Controles:

18° mes: se llamó al paciente para controlar las restauraciones directas y se observó que la forma de los incisivos centrales podían mejorarse (Figura 25). De acuerdo al sexo y a la forma de la cara del paciente, se decidió corregir la forma de los dientes de triangular a ovoide. Para ello, se procedió a hacer una plastía de las papilas distales de las piezas 11 y 21 liberando espacio para la restauración de dichas piezas dentales (Figura 26, 27 y 28) y adherir con resina compuesta en la superficie distocervical de las piezas mencionadas.

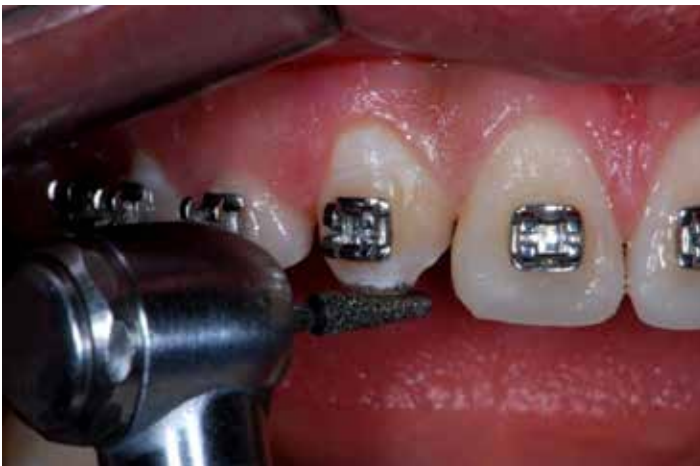

Figura 13.- desgaste de la pieza 13 para ser reanatomizada como pieza 12

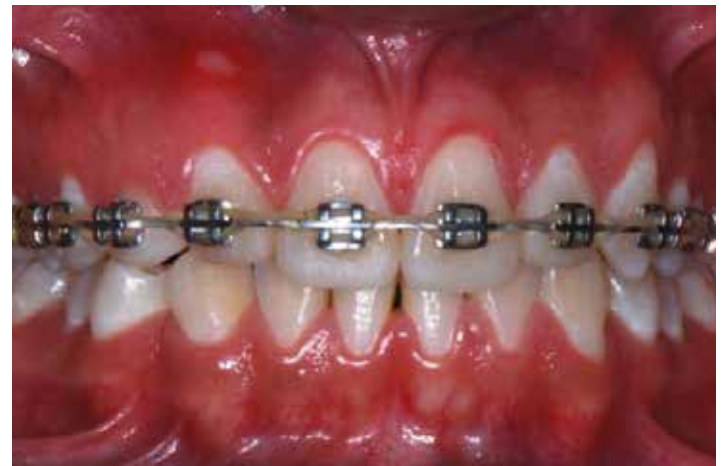

Figura 14.- pieza 13 reanatomizada como pieza 12 con resina compuesta

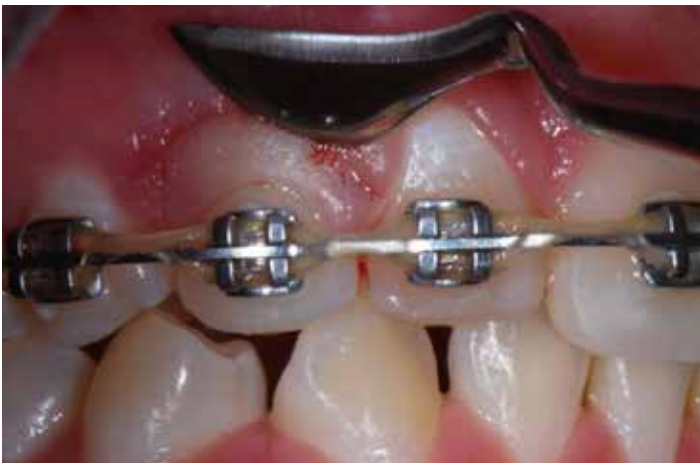

Figura 15.- gingivectomía a nivel de la pieza 53 (bisturí de Kirkland)

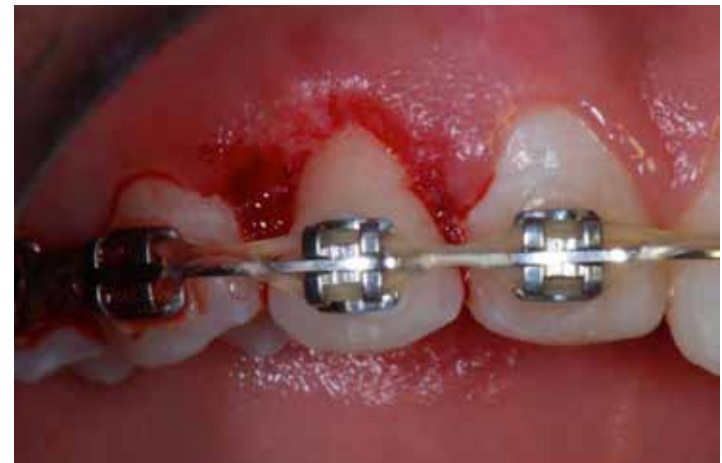

Figura 16.- gingivectomía finalizada

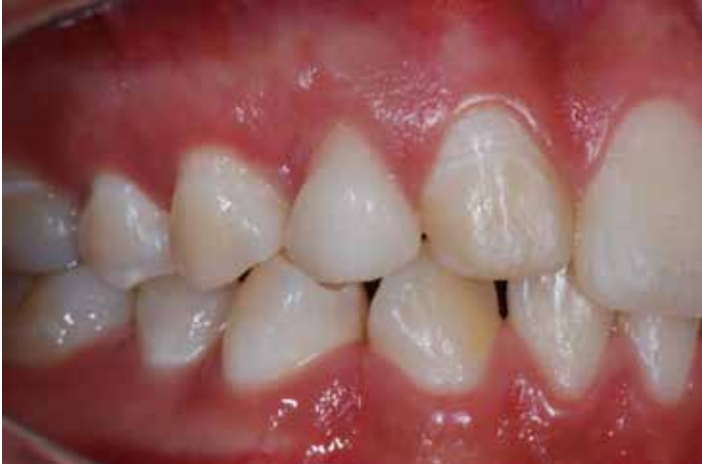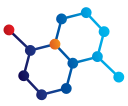


Figura 17.- aspecto gingival luego de 2 meses

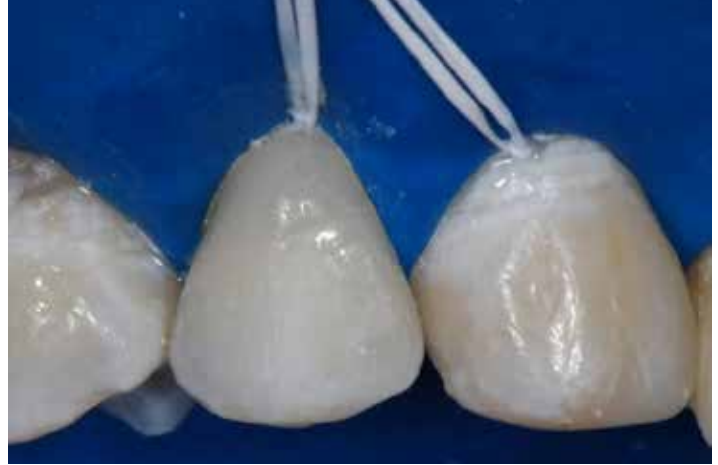

Figura 18.- reanatomización de la pieza 53 como pieza I3 con resina compuesta

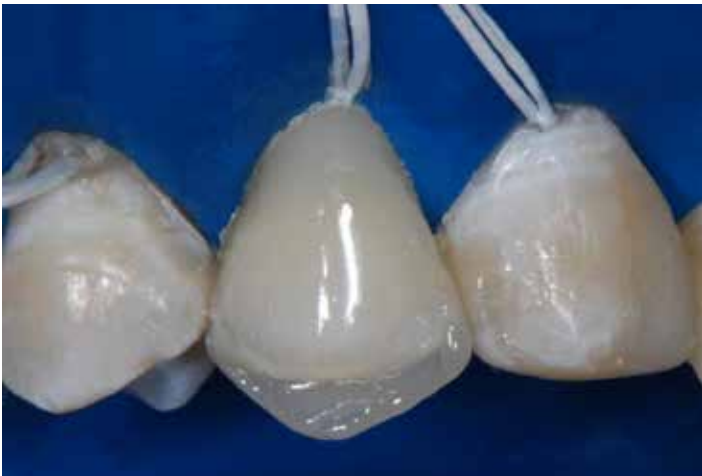

Figura 19.- conformación de la punta y vértices con resina compuesta

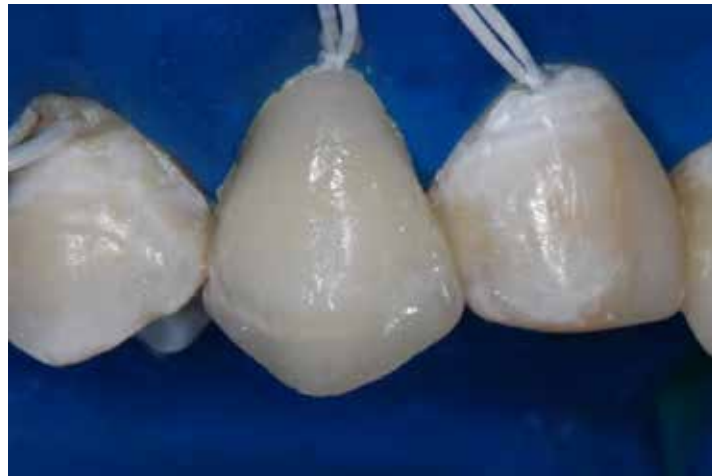

Figura 20.- reanatomización finalizada

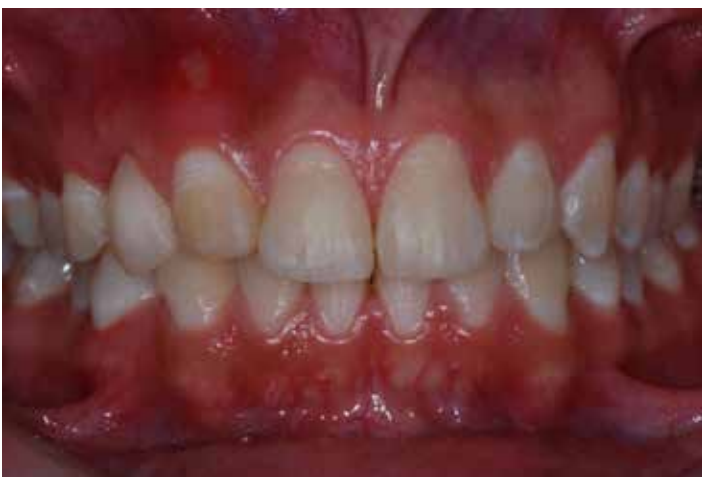

Figura 21.- piezas 11, 12, 13, 21 y 22 reanatomizadas

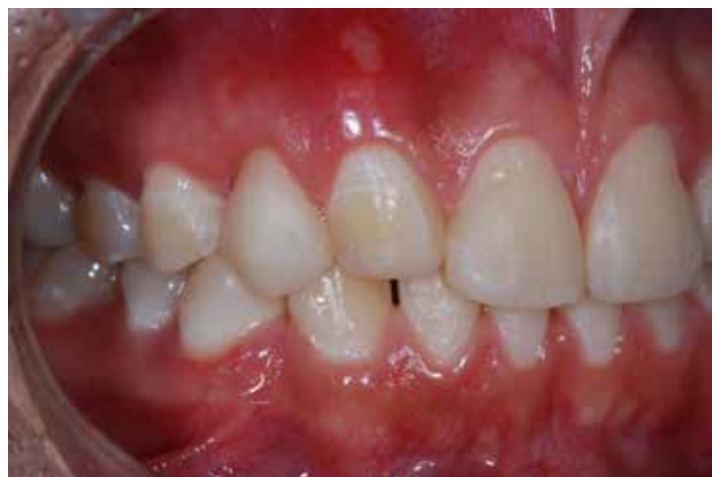

Figura 22.- vista lateral derecha

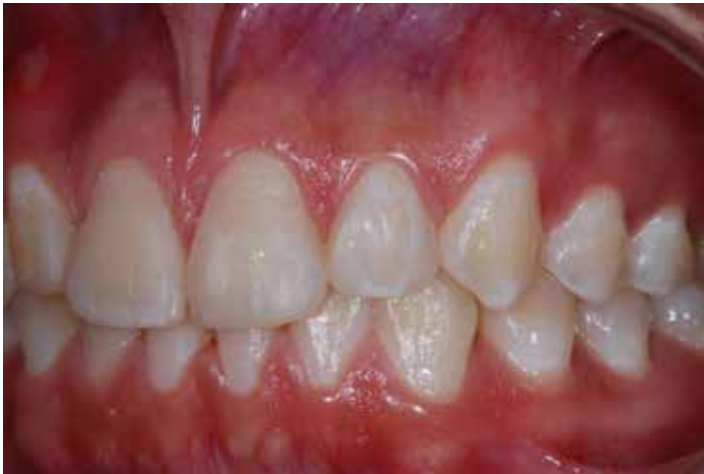

Figura 23.- vista lateral izquierda

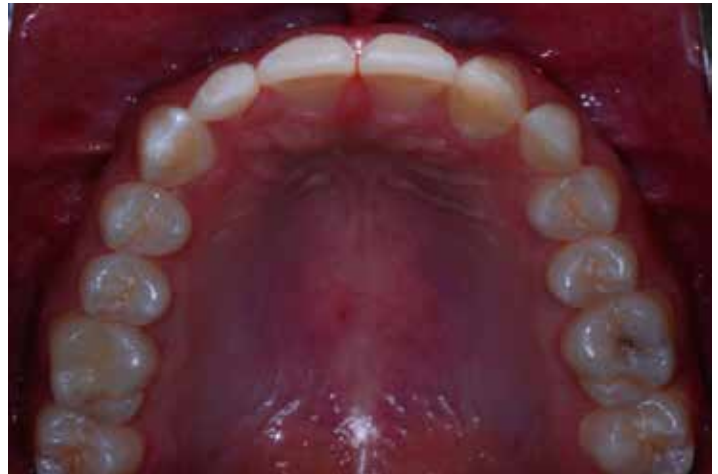

Figura 24.- vista oclusal superior

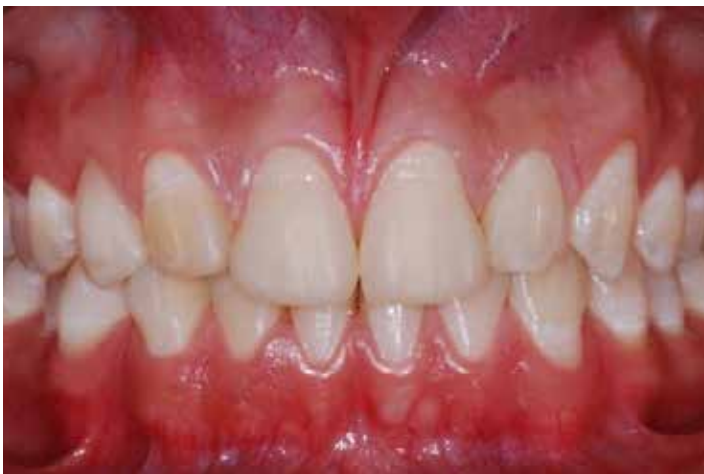

Figura 25.- control 18 meses después

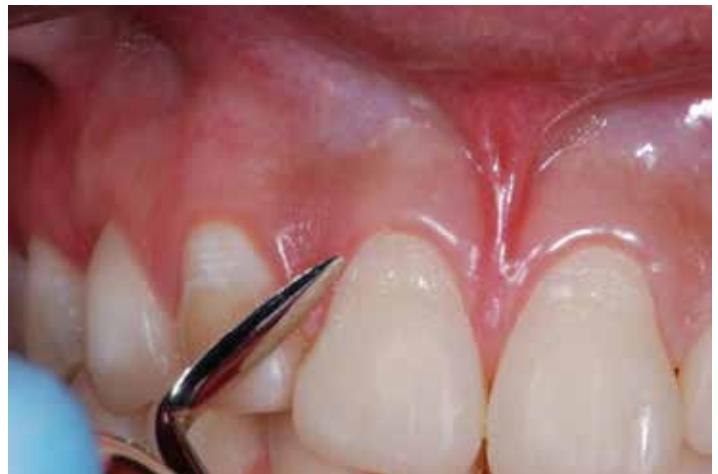

Figura 26.- gingivectomía a nivel de la pieza 11.

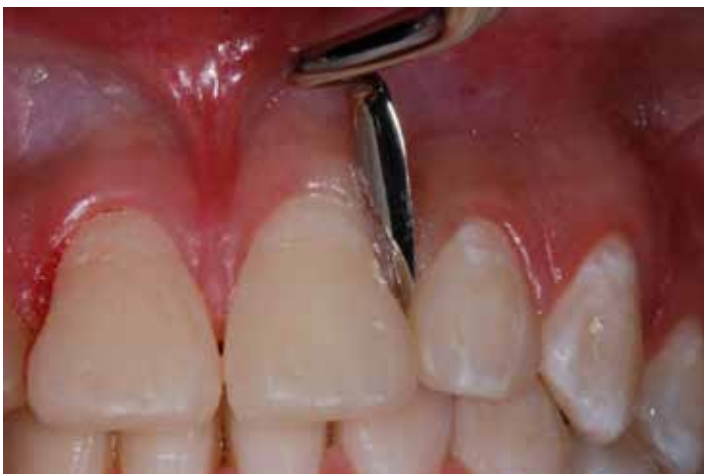

Figura 27.- gingivectomía a nivel de la pieza 21

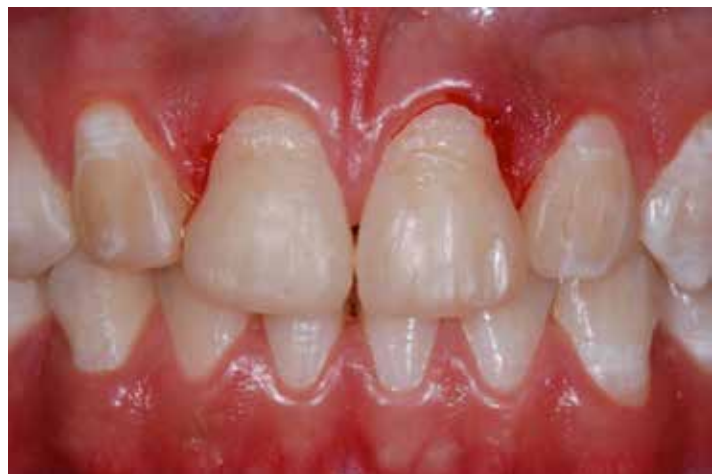

Figura 28.- gingivectomía finalizada

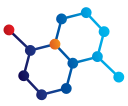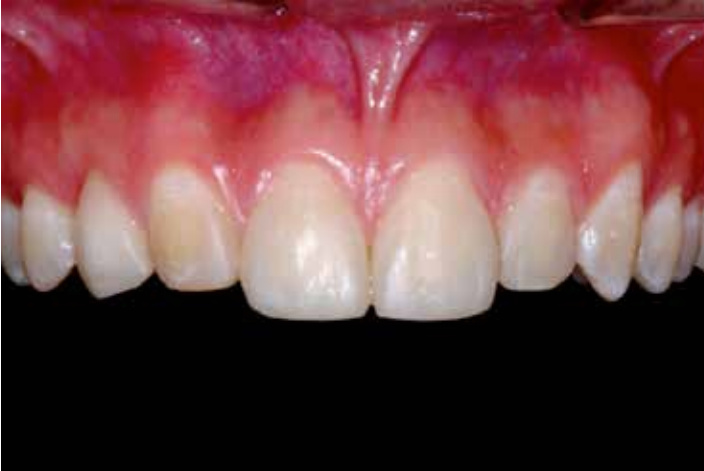


Figura 29.- vista frontal con contraste

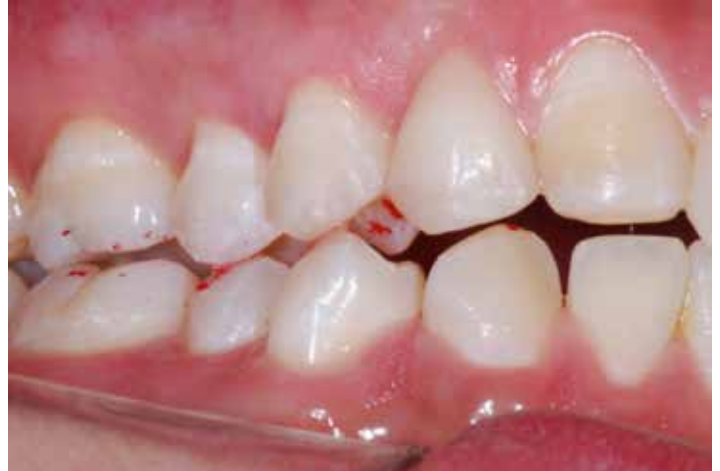

Figura 30.- lateralidad derecha

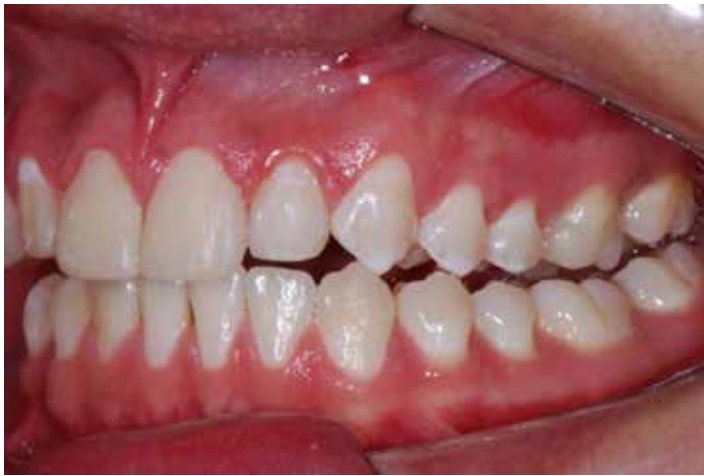

Figura 31.- lateralidad izquierda

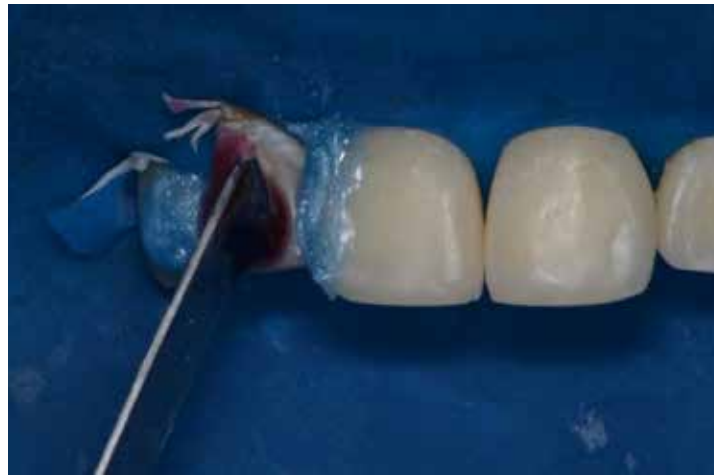


Figura 32.- blanqueamiento de la pieza 13 reposicionada

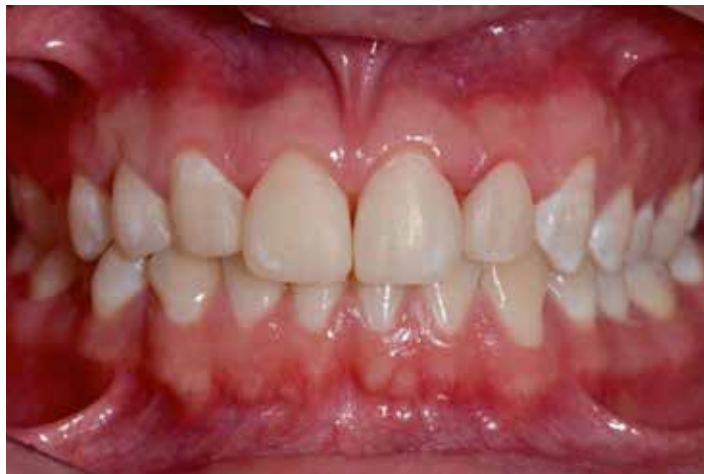

Figura 33.- último control

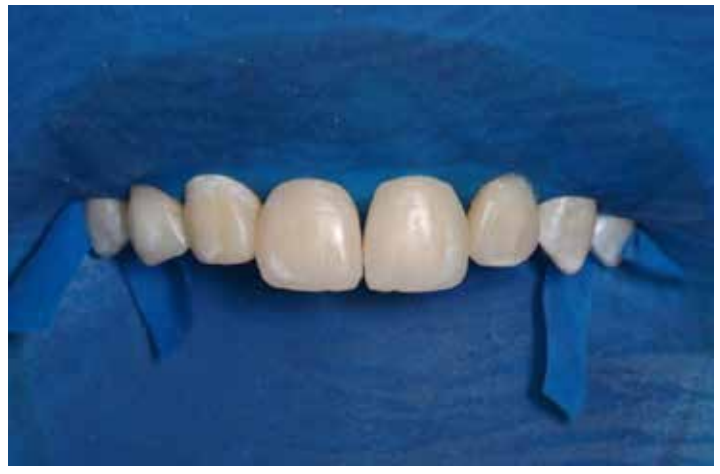

Figura 34.- aislamiento absoluto para la inserción directa de resina compuesta en la superficie vestibular de la pieza 22

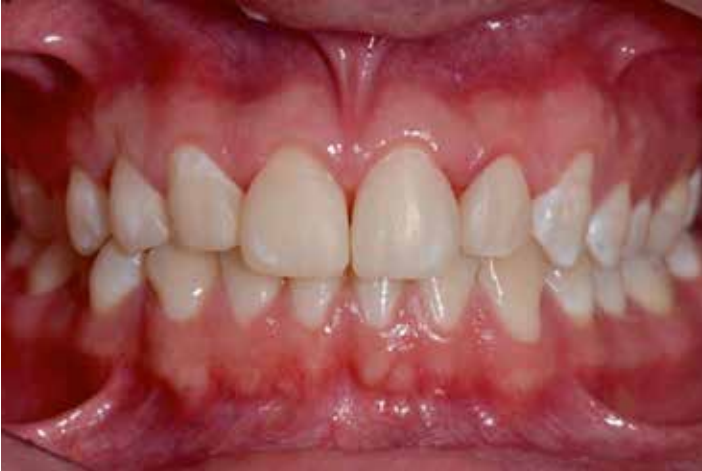

Figura 35.- pulido de restauraciones

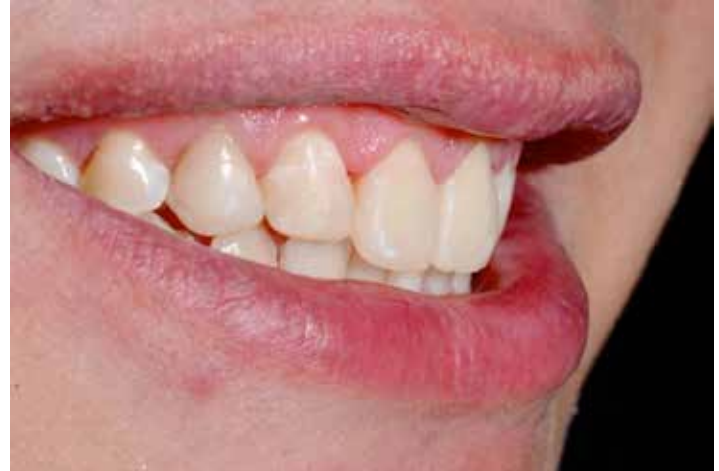

Figura 36.- vista lateral de la sonrisa final

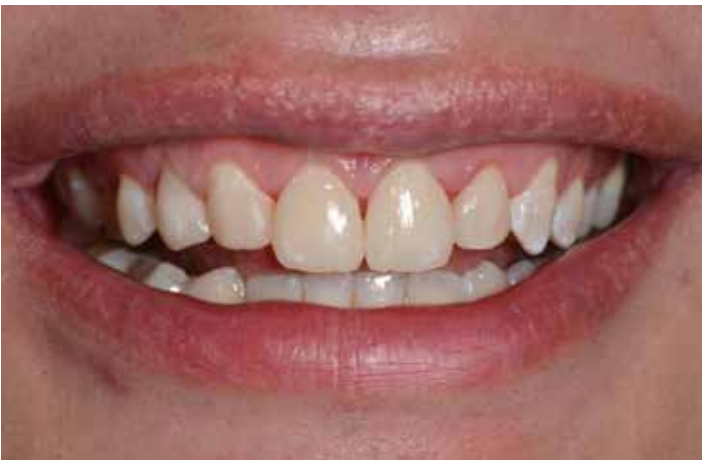

Figura 37.- vista frontal de la sonrisa final

Una semana después se realizó un repulido de las restauraciones en las piezas 11, 13, 53, 21 y 22 (Figura 29), verificándose también los contactos oclusales en céntrica y excéntrica (Figura 30, 31).

46° mes, se llamó nuevamente al paciente para el control respectivo donde se repulieron las restauraciones y se hizo blanqueamiento de la pieza 13 reposicionada en el espacio de la pieza 12 (Figura 32).

48° mes, se realizó un nuevo control de las restauraciones (Figura 33), en el cual éstas fueron pulidas después de aplicar resina compuesta de inserción directa en la superficie vestibular de la pieza 22 (Figura 34, 35). Fotografías finales: Figura 36, 37.

DISCUSIÓN

Siguiendo los conceptos de Gomes ^{et al.1}, la hipodoncia fue registrada cuando un diente se encontró ausente en la radiografía panorámica, excluyendo historia de pérdida asociada a trauma, caries, enfermedad periodontal o extracción ortodóncica. Fueron evaluados todos

los dientes permanentes, excluyendo las terceras molares. El incisivo lateral fue considerado conoide cuando, cuando el ancho mesiodistal del incisivo era más corto que el ancho cervical de la corona dental.^{1,11}

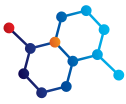
Entre las opciones sugeridas para el cierre de diastemas como tratamiento ortodóncico, restaurador o prostodóncico, el uso de resina compuesta aplicada proximalmente parece ser la más práctica y conservadora.

La restauración con resina compuesta tiene diversas ventajas, como conservación de estructura dental, reversibilidad del procedimiento, bajo costo para el paciente y relativa facilidad de adición o remoción de material cuando es necesario. De cualquier manera, diversos casos no pueden ser corregidos o mantenidos sólo desde un enfoque restaurador, por lo tanto, un enfoque interdisciplinario que combine 2 o más modalidades de tratamiento puede ser requerido para mejores resultados.¹²

Al igual que en el caso publicado por Schmitz ^{et al.3}, las radiografías preoperatorias del diente conoide del paciente mostraron una longitud radicular, aunque reducida en diámetro, aseguraba adecuado soporte periodontal, indicando que no había necesidad de exodoncia.

Por todo ello, se realizó en el paciente el tratamiento con resinas compuestas directas debido a su edad, ya que la dimensión pulpar no permitiría una adecuada preparación dental para prótesis fija. Además, el paciente se encontraba aun en etapa de crecimiento. Éste método para restaurar dientes conoides también ha sido empleado por autores como Miller ^{et al.2}, obteniendo resultados satisfactorios estética y funcionalmente.

Los autores optan por diferentes alternativas, como tratamiento combinado de ortodoncia y reanatomización con resina compuesta como Hwang ^{et al.12}, Izgi y Ayna⁴. Mientras que, Savadi ^{et al.13}, optaron por realizar coronas cerámicas para el caso de un lateral conoide, y prótesis parcial fija para reemplazar un incisivo lateral superior ausente. Schmitz ^{et al.3} en un reporte de caso eligieron usar coronas



metalocerámicas para un paciente con incisivos laterales superiores conoides, debido a que no estuvo indicada resina directa porque el diastema en la línea media era muy amplio (4 mm), y los incisivos centrales estaban inclinados hacia distal.

Miller ^{et al}² describen el caso de dos pacientes gemelos de sexo femenino de 13 años de edad. Una de ellas presentaba agenesia del incisivo lateral superior izquierdo y conoide de la otra hemiarcada, se le realizó exodoncia del diente conoide y cierre de espacio usando los caninos para simular por incisivos laterales; mientras que la segunda paciente presentaba incisivos laterales superiores conoides, los cuales fueron posicionados en espacios apropiados y restaurados mediante procedimiento adhesivo. Ambos casos fueron finalizados con resultados satisfactorios estética y funcionalmente.

CONCLUSIÓN

Los tratamientos estético con frecuencia comprometen un enfoque multidisciplinario, como tratamiento ortodóncico, evaluación periodontal, cirugía oral, tratamiento restaurador; y prostodoncia. Para lograr el resultado estético deseado, un análisis dentofacial minucioso y de la sonrisa son esenciales para un resultado satisfactorio.

Para la resolución de los casos de agenesia e incisivos conoides, se pueden utilizar alternativas como restauraciones directas e indirectas. la decisión puede depender teniendo en consideración la edad del paciente, la expectativa estética del mismo y sus condiciones económicas.

Referencias

1. Gomes RR, da Fonseca JA, Paula LM, Faber J, Acevedo AC. Prevalence of hypodontia in orthodontic patients in Brasilia, Brazil. *Eur J Orthod.* 2010; 32(3): 302-6.
2. Miller WB, McLendon WJ, Hines FB 3rd. Two treatment approaches for missing or peg-shaped maxillary lateral incisors: a case study on identical twins. *Am J Orthod Dentofacial Orthop.* 1987;92(3):249-56.
3. Schmitz JH, Coffano R, Bruschi A. Restorative and orthodontic treatment of maxillary peg incisors: a clinical report. *J Prosthet Dent.* 2001; 85(4):330-4.
4. Izgi AD, Ayna E. Direct restorative treatment of peg-shaped maxillary lateral incisors with resin composite: a clinical report. *J Prosthet Dent.* 2005; 93(6): 526-9.
5. Ittipuriphat I, Leevailoj C. Anterior space management: interdisciplinary concepts. *J Esthet Restor Dent.* 2013; 25(1): 16:30.
6. Grahnen H. Hypodontia in the permanent dentition: a clinical and genetical investigation. *Odont Rev.* 1956;7:1-100.
7. Hua F, He H, Ngan P, Bouzid W. Prevalence of peg-shaped maxillary permanent lateral incisors. A meta-analysis. *Am J Orthod Dentofacial Orthop.* 2013; 144(1): 97-109.
8. Meskin LH, Gorlin RJ. Agenesis and Peg-shaped Permanent Maxillary Lateral Incisors. *J Dent Res.* 1963;42:1476-9.
9. Granat J, Chapelle P. Dental agenesis, hypergenesis and evolution. Paris: Actual Odontostomatol; 1988:31-48.
10. Tuverson DL. Orthodontic treatment using canines in place of missing maxillary lateral incisors. *Am J Orthod.* 1970;58:109-27.
11. Cleaton-Jones P. Agenesis and peg-shaped permanent maxillary lateral incisors in Kalahari Bushmen. *J Dent Res.* 1970;49(2):457.
12. Hwang SK, Ha JH, Jin MU, Kim SK, Kim YK. Diastema closure using direct bonding restorations combined with orthodontic treatment: a case report. *Restorative Dentistry and Endodontics.* 2012; 37(3): 165-9.
13. Savadi RC, Savadi AR, Kumar VA, Shetty VB. Modification of Esthetic Using a Combined Orthodontic and a Prosthodontic Approach: A Case Report. *J Indian Prosthodont Soc.* 2010; 10(2):128-131.

RECIBIDO 03-Noviembre- 2014
ACEPTADO 05-Diciembre 2014